

00

EDITORIAL

01

## CARACTERIZACIÓN MICROBIOLÓGICA DE QUERATITIS INFECCIOSA EN UN CENTRO DE REFERENCIA

*María Fernanda Astete Ríos, Felipe Vega González, Cristóbal Nasir Posma, Luz Fuenzalida Larraín*

**SUBESPECIALIDAD:** CORNEA

*Arch Chil Oftalmol 2018 // Vol. 1 // N°1 // PÁGINA 01 - 08*

02

## GROSOR DE CAPA DE FIBRAS NERVIOSAS RETINAL EN ENFERMEDAD DE PARKINSON

*Dra. Natalia Urquiza Cortés, Dr. Marcelo Urdía Chavegati, Dr. David Sáez Méndez, Dr. Osvaldo Trujillo Godoy*

*Dr. Juan Pablo Cavada Guillén, Int. Jorge Klages Troncoso, TM* **SUBESPECIALIDAD:** CORNEA

*Arch Chil Oftalmol 2018 // Vol. 1 // N°1 // PÁGINA 09 - 18*

03

## PREDICCIÓN DE DESPRENDIMIENTO DE RETINA EN TRAUMA OCULAR ABIERTO CON RD-OGI SCOREA

*Felipe Peña Martínez, Enrique Sannutza, Alejandro Salinas, Esteban Nasto* **SUBESPECIALIDAD:** RETINA

*Arch Chil Oftalmol 2018 // Vol. 1 // N°1 // PÁGINA 19 - 21*

04

## RESULTADOS A LARGO PLAZO DEL CROSSLINKING CORNEAL PARA EL TRATAMIENTO DE LAS ECTASIAS CORNEALES

*Rafael González Salazar, María Carolina Aravena Pérez, Arturo Grau Dier* **SUBESPECIALIDAD:** CORNEA

*Arch Chil Oftalmol 2018 // Vol. 1 // N°1 // PÁGINA 22 - 24*

05

## COMPLICACIONES DE IMPLANTES ORBITARIOS EN PACIENTES ENUCLEADOS POR RETINOBLASTOMA: COMPARACIÓN DE 2 TÉCNICAS EN UN CENTRO DE REFERENCIA NACIONAL.

*Manuel Valenzuela Romo, Angélica Becerra Reus, Juan Pablo López Garín, Milze González Harbora*

**SUBESPECIALIDAD:** ORBITA-PLÁSTICA

*Arch Chil Oftalmol 2018 // Vol. 1 // N°1 // PÁGINA 25 - 28*

06

## PERFIL EPIDEMIOLÓGICO Y ANATOMOPATOLÓGICO DE TUMORES PALPEBRALES EN EL HOSPITAL SAN JUAN DE DIOS DURANTE EL PERIODO 2005-2017

*Dr. Sergio Ardiles Cáceres; Dr. Patricia Villaseca Gutiérrez; Dr. Rodrigo Castillo Chamorro; Dra. Ingrid Mariluz López;*

*Dr. Pablo Pérez Flores; Dr. Cristian Cumsille Ubago* **SUBESPECIALIDAD:** ORBITA-PLÁSTICA

*Arch Chil Oftalmol 2018 // Vol. 1 // N°1 // PÁGINA 29 - 31*

07

## TIPO HISTOLÓGICO DE TUMORES MALIGNOS DE LOS PÁRPADOS OPERADOS EN EL HOSPITAL CLÍNICO DE LA UNIVERSIDAD DE CHILE

*Crescencia López C., Fernando Pérez V., Ricardo Cortés S., Yasmine Eidi S., Inel Sakkias V*

**SUBESPECIALIDAD:** ORBITA-PLÁSTICA

*Arch Chil Oftalmol 2018 // Vol. 1 // N°1 // PÁGINA 32 - 35*

08

## NUEVA TÉCNICA PARA REMOCIÓN DE LA CORTEZA CRISTALINEANA, ANTES DE LA PHACOEMULSIFICACION DURANTE LA CIRURGÍA DE CATARATAS (NOBEL TECHNIQUE FOR LENS CORTEX REMOTION BEFORE PHACOEMULSIFICATION DURING CATARACT SURGERY)

*Rodrigo Donoso, Javiera Corrao, María Astete* **SUBESPECIALIDAD:** CATARATAS

*Arch Chil Oftalmol 2018 // Vol. 1 // N°1 // PÁGINA 36*

09

## NUEVOS DETALLES Y CONCEPTOS TÉCNICOS PARA MEJORAR LA PHACOEMULSIFICACION

*Rodrigo Donoso, Nelly Silva, Víctor Sáez, Claudia Castro* **SUBESPECIALIDAD:** CATARATAS

*Arch Chil Oftalmol 2018 // Vol. 1 // N°1 // PÁGINA 36*

ARCHIVOS CHILENOS  
DE OFTALMOLOGÍA



SOCIEDAD CHILENA  
DE OFTALMOLOGÍA

### DIRECTORIO SOCIEDAD CHILENA DE OFTALMOLOGÍA

Presidente: Dr. Mauricio López Muñoz  
Vicepresidente: Dr. Luis Suazo Muñoz  
Secretario: Dr. Dennis Cortés Novoa  
Pro-Secretario: Dra. Marcela Pérez Araya  
Tesorero: Dr. Juan José Mura Castro  
Pro-Tesorero: Dr. Cristián Cumsille Ubago  
Past-President: Dr. Javier Corvalán Rinsche  
Director Depto. Salud Visual: Dr. Rodrigo Vidal Sobarzo

### ARCHIVOS CHILENOS DE OFTALMOLOGÍA - COMITÉ EDITORIAL

Dr. Alonso Rodríguez Becerra  
Dra. Verónica Azocar Gabe  
Dr. Pablo Sabat Opazo  
Dr. Osvaldo Berger Ovalle  
Dr. Gonzalo Matus Matus

### COMITÉ DE ETICA

Presidente: Dr. Alejandro Siebert Eller  
Representante de la Asamblea:  
Dr. Oscar Ortiz Sepúlveda  
Representante del Directorio:  
Dr. Gonzalo Vargas Díaz

### CURSO DE FORMACIÓN Y PERFECCIONAMIENTO DE OFTALMÓLOGOS

Director: Dr. Juan Pablo López Garín  
Subdirector: Dr. Alberto Arntz Bustos  
Secretario: Dr. Nicolás Seleme Herrero  
Pro-Secretario: Dr. Sergio Zacharías Santamaría

# CARACTERIZACIÓN MICROBIOLÓGICA DE QUERATITIS INFECCIOSA EN UN CENTRO DE REFERENCIA

María Fernanda Astete Ríos<sup>1</sup>, Felipe Vega González<sup>2</sup>, Cristobal Nazar Pizarro<sup>1</sup>, Luz Fuenzalida Lazcano<sup>3</sup>

<sup>1</sup> Médico Oftalmólogo, Servicio de Oftalmología, Hospital del Salvador

<sup>2</sup> Médico Oftalmólogo, Jefe Servicio de Córnea, Servicio de Oftalmología, Hospital del Salvador.

<sup>3</sup> Médico Microbiólogo, Jefe Servicio de Microbiología, Hospital del Salvador.

**CORRESPONDENCIA A :** María Fernanda Astete, mfernanda.astete@gmail.com

Avenida Salvador 364, Hospital Salvador, Servicio de Oftalmología, Providencia, Santiago, Chile.

## RESUMEN

**OBJETIVO:** Determinar el perfil microbiológico de los casos de Queratitis Infecciosa del Servicio de Oftalmología y Unidad de Trauma Ocular del Hospital del Salvador entre los años 2010 y 2017.

**MATERIALES Y MÉTODOS:** Se estudiaron retrospectivamente los registros de los cultivos de úlceras corneales del Servicio de Microbiología del Hospital del Salvador, realizados entre los años 2010 y 2017. Se evaluaron los cultivos positivos tanto para bacterias como para hongos, analizando la prevalencia de cada microorganismo. Se estudió la sensibilidad frente a una batería de agentes antimicrobianos, clasificándose como sensibles o resistentes. Para la obtención de datos y gráficos, se usó el programa Excel, Microsoft Office 2010, Redmond, Washington.

**RESULTADOS:** Se encontraron 1134 cultivos. Se obtuvo un resultado positivo en 576 cultivos (50.8%), de los cuales, 548 correspondieron a bacterias (48%). Los microorganismos más frecuentemente aislados fueron: *S. coagulasa negativo* (46.5%), *S. pneumoniae* (13.3%), *S. aureus* (10.7%), grupo *Pseudomonas* (9.5%), grupo *Moraxella* (9.8%). El estudio de antibiograma, mostró que un 52% presentó resistencia a al

menos 1 antibiótico, siendo un 23% resistente a 1 antibiótico, un 19% a dos y un 11% a tres o más antibióticos. El antibiótico que presentó el mayor porcentaje de resistencia fue la Tobramicina (31.1%), seguida por Gentamicina (24.6%) y Ciprofloxacino (14.67%). En el estudio de sensibilidad por cepa bacteriana, *S. Coagulasa Negativo* mostró un 22.7% de resistencia a Tobramicina, 20.2% a Ciprofloxacino, 16.4% a Gentamicina y 15.7% a Cloranfenicol. Se encontraron 28 cultivos positivos para hongos (2.4%), siendo el más frecuentemente aislado *Fusarium sp.* (10 casos), seguido por *Candida sp.* y *Aspergillus sp.* (6 casos). Los cultivos negativos fueron 558 (48.3%).

**CONCLUSIONES:** Se observó una predominancia de las infecciones por bacterias Gram (+), destacando entre ellas el *S. coagulasa negativo*. Este último presentó una resistencia más marcada a antibióticos de uso común como la Tobramicina y el Ciprofloxacino. En general, se observaron mayores niveles de resistencia contra la familia de aminoglicósidos y menores a Cloranfenicol. Si bien los hongos representaron una proporción pequeña de la muestra, no resulta un número despreciable, considerando el menor rendimiento de los cultivos, lo difícil que resulta el tratamiento y fundamental que es identificarlos a tiempo.

## INTRODUCCIÓN

La queratitis infecciosa es una entidad que se caracteriza por un defecto en el epitelio corneal con inflamación del estroma causado por microorganismos que se replican en la córnea, incluyendo bacterias, virus, hongos y protozoos (1).

La prevalencia de la queratitis infecciosa no se conoce con exactitud. La incidencia de ulceración corneal por 100.000 habitantes por año es estimada que varía desde 6.3 en Hong Kong (2) y 11 en USA (3) a 710 en Burma (4).

La úlcera corneal ocurre raramente en ojos sanos debido a los mecanismos de defensa que posee la córnea, existiendo ciertos factores de riesgo descritos como son el uso de lentes de contacto, trauma, cirugía corneal, enfermedad de la superficie ocular, enfermedades sistémicas e inmunosupresión. (5)

El inicio del tratamiento de las queratitis infecciosas debe iniciarse tempranamente para limitar la extensión de la cicatriz corneal y la pérdida de visión. El manejo comúnmente involucra obtener una muestra para cultivo de la úlcera corneal, seguido por el inicio de tratamiento antibiótico empírico. Por muchos años la base del tratamiento fue Cefuroxime asociado a Gentamicina, con actividad sobre un amplio espectro de bacterias. Sin embargo, dado que estos antimicrobianos causaban alta toxicidad de la superficie ocular, surgió el uso de fluoroquinolonas como una alternativa, ya que presentaban una amplia cobertura antibacteriana y con menor daño a la superficie corneal (6,7).

Esto llevó a que las Fluoroquinolonas fuesen usadas ampliamente en el tratamiento de enfermedades oculares y sistémicas causando el surgimiento de niveles importantes de resistencia, particularmente de bacterias gram positivas (8-11).

## MATERIALES Y MÉTODOS

Se realizó un estudio retrospectivo del registro de cultivos corneales de pacientes con diagnóstico de queratitis infecciosa del Servicio de Oftalmología del Hospital Salvador y Unidad de Trauma Ocular, realizados entre los años 2010 y 2017.

Se obtuvieron los datos de los cultivos de úlceras corneales del Servicio de Microbiología del Hospital Salvador. Se revisaron los resultados de 1134 cultivos encontrados en los registros, tanto cultivos positivos (bacterias y hongos) como negativos.

Los casos de queratitis por *Acanthamoeba* no se incluyeron en este estudio, ya que las muestras de cultivo se procesan en el ISP (Instituto de Salud Pública) y por lo tanto no están en el registro del Servicio de Microbiología del Hospital Salvador.

En todos los casos estudiados se tomaron muestras que se cultivaron en Agar Sangre, Agar Chocolate, Agar Saboraud y Tioglicolato. Sólo a los cultivos positivos para bacterias se les realizó antibiograma por Método de difusión (antibiograma manual) o Vitek (antibiograma automatizado). Según el resultado de estos, se clasificaron en sensible, intermedio o resistente. No se realizó Antifungigrama en los casos de hongos.

Para la obtención de datos y gráficos, se usó el programa Excel, Microsoft Office 2010, Redmond, Washington.

## RESULTADOS

Se obtuvieron datos de 1134 cultivos. En el estudio de cultivo corriente, 576 cultivos fueron positivos (50.8%) y 558 negativos (49.2%) (Figura 1). Los cultivos positivos para bacterias fueron 548, con una distribución de un 72% para gram positivas y 22% gram negativas. Las bacterias más frecuentemente aisladas fueron: *S. coagulans* negativo, *S. Pneumoniae*, grupo *Pseudomonas*, *S. aureus*, grupo *Moraxella* (Figura 2).

Respecto a la resistencia antimicrobiana, se estudió en el antibiograma un promedio de 6 antibióticos. Un 48% de los cultivos positivos no presentó resistencia a antibiótico, mientras que un 52% restante mostró resistencia a al menos 1 antibiótico (Figura 3). Los antibióticos que presentaron el mayor porcentaje de resistencia fue Tobramicina (31.1%), seguida por Gentamicina (24.6%) y Cefazolina (15.8%) (Figura 4).

En el estudio de sensibilidad por cepa bacteriana, *S. Coagulasa Negativo* mostró principalmente resistencia Tobramicina (22.7%) y Ciprofloxacino (20.2%). *S. Pneumoniae* tuvo su principal resistencia a aminoglicósidos, con un 91.4% y 88.9% para Tobramicina y Gentamicina respectivamente. *S. Aureus* mostró mayor resistencia a Tobramicina (18.2%) y Ciprofloxacino (16.7%). Respecto al grupo *Pseudomona*, un 93.5% de los cultivos aislados mostraron resistencia a Cefazolina y un 77.8% a Cloranfenicol. No hubo casos de resistencia a aminoglicósidos o quinolonas para *Pseudomona* (Figura 5 A-D).

Finalmente, en este estudio, 28 cultivos fueron positivos para hongos (2.47%). El más frecuentemente aislado fue *Fusarium* sp. (10 casos), seguido por *Candida* sp. y *Aspergillus* sp. (6 casos cada uno). De estos, 7 casos (1.1%) tenían además cultivo corriente positivo, siendo la bacteria más frecuentemente asociada, *Staphylococcus Coagulasa Negativo* en 4 casos. (4 casos, 2 bacterias multisensibles). (Figura 6).

## DISCUSIÓN

El presente estudio analiza el perfil microbiológico de las queratitis infecciosas de pacientes del Hospital del Salvador durante los años 2010 a 2017.

En general, en la literatura se describe un rendimiento de los cultivos corneales entre un 52-67%. En nuestro estudio, en el 50.8% de los cultivos corneales se logró aislar a algún microorganismo. Si bien, este rendimiento está levemente bajo el promedio, una posible explicación es que, al ser nuestro hospital un centro de referencia, gran parte de los pacientes evaluados ya habían sido tratados previamente con algún antimicrobiano.

### PERFIL DE BACTERIAS:

En la literatura, respecto a las queratitis bacterianas, se describe de manera consistente un predominio de gram positivos, hasta en un 78% (12). En el estudio de Bharathi et al, del sur de india, las bacterias gram positivos representaron el 72.5% de un total de 1185 cultivos positivos para bacterias,

mientras que los gram negativos el restante 27.5% (13).

En estudios de Estados Unidos, los microorganismos más frecuentemente aislados de úlceras corneales de origen bacteriano son: *Staphylococcus coagulasa negativo* (1-45.5%), *Staphylococcus aureus* (4-19%), *Pseudomona Aeruginosa* (3-33.3%), *Serratia Marcescens* (3-13,5%) (5). En el mismo trabajo de Bharathi et al, las bacterias predominantemente aisladas fueron *Streptococcus pneumoniae* (35.9%), *Pseudomonas aeruginosa* (19.9%) y *St. Epidermidis* (18.2%) (coagulasa negativo).

Nuestro estudio muestra un perfil bacteriológico similar. Los gram positivos fueron el agente etiológico más frecuente, representando el 72% de los cultivos bacterianos positivos, mientras que los gram negativos el 28% restante. Las bacterias más frecuentemente aisladas fueron: *S. coagulasa negativo* (46.5%), *S. Pneumoniae* (13.3%) y *S. Aureus* (10.7%). *Pseudomonas* sp. se encontró en el 9.5% de los cultivos bacterianos positivos. Esta menor representación de *Pseudomonas* puede deberse a una menor prevalencia en el uso de lentes de contacto en nuestra población. Esto pone de manifiesto, cómo las condiciones particulares que se dan en una región o país pueden afectar el perfil microbiológico de las queratitis infecciosas.

Al comparar nuestros resultados con otros trabajos realizados en Sudamérica también se observa un perfil similar. El estudio de Laspina et al (14) en Paraguay, analizó 660 cultivos de úlceras corneales infecciosas, con un rendimiento de 79% (524 cultivos positivos), aislando más frecuentemente *S. coagulasa negativo* (25%), *S. Aureus* (23.7%) y *Pseudomona Aeruginosa* (10.7%). El estudio de Passos et al (15) en Brasil, con un rendimiento de 53.5%, obtuvo 727 cultivos positivos para bacterias, teniendo un perfil similar.

Cabe destacar el estudio de Shalchi et al (16), en Reino Unido, que muestra un perfil bacteriológico distinto; de 162 cultivos corneales positivos, el 61.1% correspondió a bacterias gram negativas. Acorde a lo anterior, *Pseudomona Aeruginosa* fue la

bacteria más frecuentemente aislada (49.4%), seguido por *Staphylococcus Aureus* (14.8%) y *Staphylococcus coagulasa* negativo (8%). Estos resultados se atribuyeron a la alta prevalencia de usuarios de lentes de contacto en Reino Unido (5% de la población), situándose como el factor de riesgo más prevalente para queratitis infecciosa, particularmente por *Pseudomona Aeruginosa*.

#### PERFIL DE RESISTENCIA ANTIBIÓTICA:

Respecto al perfil de resistencia a antimicrobianos, el mismo estudio de Shalchi et al determinó que para el Cloranfenicol sólo el 52.1% (N=50) de los cultivos testeados eran sensibles. Por otro lado, observaron una amplia resistencia a este antibiótico, particularmente para los gram negativos, en los que se encontró un 74.1% de resistencia. Nuestros resultados muestran una resistencia global para Cloranfenicol 12.1%, muy menor al estudio de Shalchi et al, lo que podría explicarse por la mayor proporción de bacterias gram negativas en este último. Esto es concordante al observar la resistencia por bacteria en nuestro trabajo; *Pseudomona sp.*, una de las bacterias gram negativa más frecuentemente aislada en nuestro estudio (al igual que en estudios internacionales) muestra la mayor resistencia a Cloranfenicol de las bacterias aisladas, con una resistencia del 77.8%. De forma similar, Bharathi et al, en India, encontraron niveles de resistencia de 70% para Cloranfenicol en *Pseudomona Aeruginosa*.

Para el caso de los aminoglicósidos, el estudio de Shalchi et al determinó para la Gentamicina, en base al total de cultivos testeados (N=135), que el 97.8% de ellos fueron sensibles, con solo 3 cultivos de *Staphylococcus* resistentes, y sin encontrar resistencia en gram negativos para este antibiótico. El estudio de Tan et al (17), en Reino Unido, encontró que la Gentamicina tenía un buen perfil de acción en contra de *S. coagulasa* negativo (97.3% susceptibilidad) y *Staphylococcus aureus* (99.6% susceptibilidad), pero no así para especies de *Streptococcus*, en donde observaron un 100% de resistencia. Este mismo estudio obtuvo como resultado que las especies de *Pseudomonas* eran ampliamente sensibles a aminoglicósidos; con susceptibilidad de 100% para Gentamicina y Tobramicina.

En esta misma línea, un estudio realizado en Bascom Palmer Eye Institute (18), al sur de Florida, a 8 años de seguimiento, mostró una resistencia para aminoglicósidos (Tobramicina y Gentamicina) de 0.6% para *Pseudomona Aeruginosa* y de 11% para *Staphylococcus aureus*.

Nuestro estudio muestra un perfil bastante similar sobre la susceptibilidad de aminoglicósidos para *Pseudomona sp.*, ya que el 100% de los cultivos aislados fueron sensibles para Tobramicina y Gentamicina. En cuanto a los gram positivos, en nuestro trabajo encontramos mayores niveles de resistencia a aminoglicósidos que lo reportado. *Streptococcus Pneumoniae* presenta la mayor resistencia a estos antimicrobianos dentro de los gram positivos.

Finalmente, para el caso del Ciprofloxacino, Shalchi et al encontró que un 93.7% de los cultivos testeados eran sensibles y no existía resistencia para gram negativos. Los casos de resistencia, al igual que para Gentamicina, correspondieron todos a especies de *Staphylococcus*, con 5 casos de cepas *Staphylococcus Aureus* Meticilino Resistente (SAMR).

En esta misma línea, el mismo estudio de Alexandrakis et al (Bascom Palmer Eye Institute) (18), mostró una resistencia para Fluoroquinolonas (Ciprofloxacino y Ofloxacino) de 1% para *Pseudomona Aeruginosa* y de 15% para *Staphylococcus Aureus*. Un trabajo en India (19), testó 121 cultivos corneales de *Staphylococcus Aureus*, encontrando una resistencia de 20.6% para Ciprofloxacino (19). Al igual que los trabajos anteriores, el nuestro no encontró resistencia a Ciprofloxacino en *Pseudomona sp.* En cambio, en gram positivos, la resistencia a este antimicrobiano alcanza el 20% en *S. coagulasa* negativo.

Finalmente es importante destacar que en gram positivos, la resistencia a Cefazolina fue baja, alcanzando su mayor valor en *Staphylococcus Aureus* con 8.3%. Adicionalmente, no hubo resistencia a Vancomicina.

## PERFIL DE HONGOS:

La prevalencia de queratitis fúngica es variable según la zona geográfica, siendo más frecuente en climas tropicales y en países en desarrollo, donde se describe hasta en un 50% de los casos de queratitis infecciosa (20). Los agentes etiológicos también tendrían una distribución geográfica. En un estudio de Wills Eye Hospital (21) describen 24 casos de Queratitis fúngica, siendo *Candida Albicans* el microorganismo más frecuentemente aislado en un 45.8%, seguido de *Fusarium sp.* en un 25%, mientras que en el estudio de Bharathi et al, encontraron 1090 cultivos positivos para hongos, correspondiendo a *Fusarium sp.* el 41.9% de los casos. En nuestro estudio se obtuvo 28 cultivos positivos para hongos (2.47%), siendo los más frecuentes: *Fusarium sp.* (10 casos), seguido por *Candida sp.* y *Aspergillus sp.* (6 casos cada uno). La mayor prevalencia de hongos filamentosos se debe probablemente a que muchos pacientes incluidos en el estudio fueron casos evaluados en la Unidad de Trauma Ocular (trauma vegetal).

## CONCLUSIONES

Para nuestro conocimiento, y según lo reportado en la literatura, este es uno de los trabajos con el mayor número de cultivos corneales estudiados y el único con estudio de resistencia antimicrobiana en Sudamérica.

Podemos concluir que, respecto a estudios internacionales en distintas regiones, existe un perfil bacteriológico similar a lo obtenido en el nuestro. Destaca la predominancia de especies gram (+), la similitud en las especies más frecuentemente aisladas tanto en gram positivos como negativos y el perfil de resistencia similar para *Pseudomona sp.* Sin embargo, podemos observar diferencias, como un mayor perfil de resistencia a antibióticos de uso común como los aminoglicósidos y Ciprofloxacino y menores a Cloranfenicol. Si bien los hongos representaron una proporción pequeña de la muestra, no resulta un número despreciable, considerando el menor rendimiento de los cultivos, lo difícil que resulta el tratamiento y fundamental que es identificarlos a tiempo.

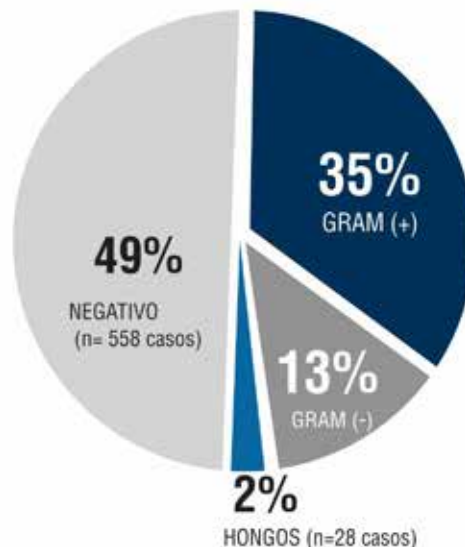


Figura 1: Resultados de 1134 cultivos corneales.

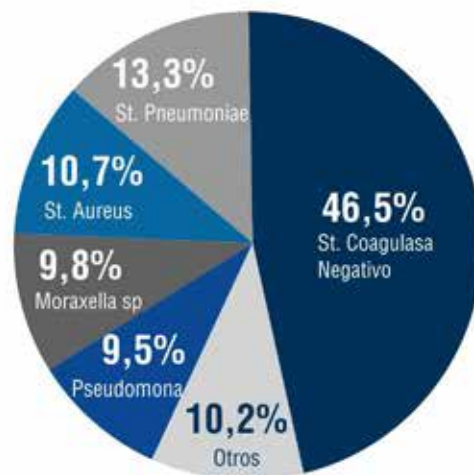


Figura 2: Distribución de bacterias aisladas de cultivos corneales. En el grupo "otros" destaca la presencia de *St. Viridans* y grupo *Haemophilus*

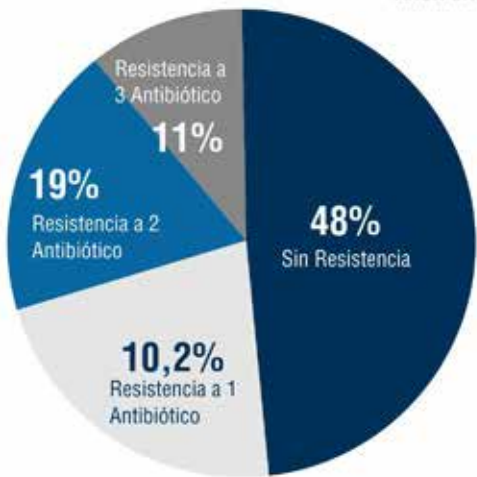

Figura 3: Perfil de resistencia por número de antibióticos

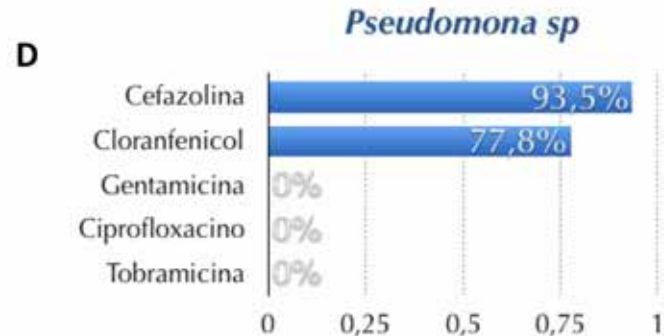
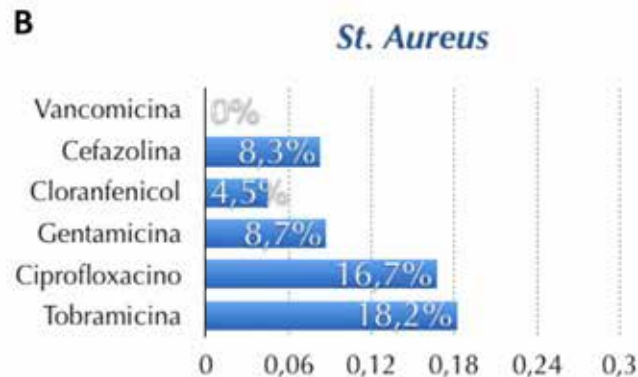
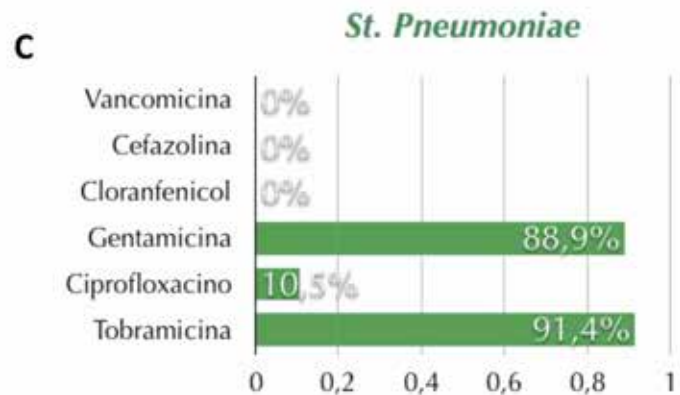


Figura 5: Resistencia antimicrobiana a distintos patógenos según antibiograma. A *St. Coagulasa Negativ*, B *St. Pneumoniae*, C *St. Aureus*, D *Pseudomona sp*.

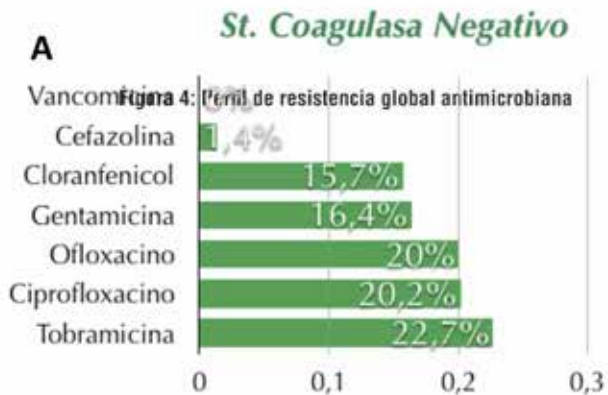


Figura 4: Perfil de resistencia global antimicrobiana

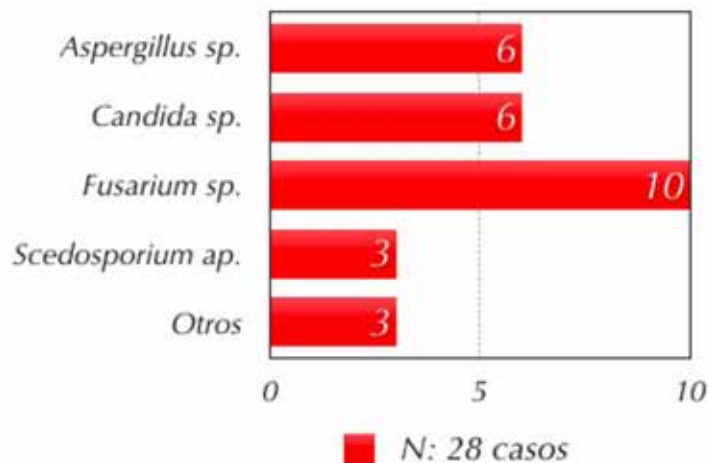


Figura 6: Distribución de hongos aislados de cultivos corneales

## REFERENCIAS

1. Keay L, Edwards K, Naduvilath T, et al. Microbial keratitis: predisposing factors and morbidity. *Ophthalmology* 2006; 113:109–116.
2. Lam DS, Houang E, Fan DS, et al. Incidence and risk factors for microbial keratitis in Hong Kong: comparison with Europe and North America. *Eye* 2002; 16:608–618.
3. Erie JC, Nevitt MP, Hodge DO, Ballard DJ. Incidence of ulcerative keratitis in a defined population from 1950 through 1988. *Arch Ophthalmol* 1993; 111: 1665–1671.
4. World Health Organization. Guidelines for the management of corneal ulcer of primary, secondary, and tertiary care health facilities in the South-East Asia Region. SEA/Ophthal/126. New Delhi: WHO Regional Office for South-East Asia; 2004. pp. 1–36.
5. American Academy of Ophthalmology Cornea/External Disease Panel. Bacterial keratitis. Limited revision. San Francisco (CA): American Academy of Ophthalmology (AAO); 2011.
6. Ofloxacin Study Group. Ofloxacin monotherapy for the primary treatment of microbial keratitis: a double-masked, randomized, controlled trial with conventional dual therapy. *Ophthalmology* 1997;104:1902–9.
7. O'Brien TP, Maguire MG, Fink NE, et al, Bacterial Keratitis Study Research Group. Efficacy of ofloxacin vs ceftazolin and tobramycin in the therapy for bacterial keratitis: report from the Bacterial Keratitis Study Research Group. *Arch Ophthalmol* 1995;113:1257–65.
8. Daum TE, Schaberg DR, Terpenning MS, et al. Increasing

resistance of *Staphylococcus aureus* to ciprofloxacin. *Antimicrob Agents Chemother* 1990;34:1862–3.

9. Raviglione MC, Boyle JF, Mariuz P, et al. Ciprofloxacin-resistant methicillin-resistant *Staphylococcus aureus* in an acute-care hospital. *Antimicrob Agents Chemother* 1990;34: 2050–4.

10. Ball P. Emergent resistance to ciprofloxacin amongst *Pseudomonas aeruginosa* and *Staphylococcus aureus*: clinical significance and therapeutic approaches. *J Antimicrob Chemother* 1990;26(Suppl):165–79.

11. Scheel O, Lyon DJ, Rosdahl VT, et al. In-vitro susceptibility of isolates of methicillin-resistant *Staphylococcus aureus* 1988–1993. *J Antimicrob Chemother* 1996;37:243–51.

12. Pandita A, Murphy C. Microbial keratitis in Waikato, New Zealand. *Clin. Experiment Ophthalmol* 2011; 39:393–7.

13. Bharathi MJ, Ramakrishnan R, Meenakshi R, Padmavathy S, Shivakumar C, Srinivasan M. Microbial keratitis in South India: influence of risk factors, climate, and geographical variation. *Ophthalmic Epidemiol.* 2007 Apr;14(2):61–9.

14. Laspina F, Samudio M, Cibils D, Ta CN, Fariña N, Sanabria R, et al. Epidemiological characteristics of microbiological results on patients with infectious corneal ulcers: a 13-year survey in Paraguay. *Graefes Arch Clin Exp Ophthalmol.* 2004 Mar;242(3):204–9.

15. Passos RM, Cariello AJ, Yu MC, Hofling Lima AL. Microbial keratitis in the elderly: a 32-year review. *Arq Bras Oftalmol* 2010; 73: 315–9.

16. Shalchi Z, Gurbaxani A, Baker M, Nash J. Antibiotic resistance in microbial keratitis: ten-year experience of corneal scrapes in the United Kingdom. *Ophthalmology.* 2011 Nov;118(11):2161–5.

17. Tan SZ, Walkden A, Au L, Fullwood C, Hamilton A, Qamruddin A, et al. Twelve-year analysis of microbial keratitis trends at a UK tertiary hospital. *Eye (Lond).* 2017 Aug;31(8):1229–36.

18. Alexandrakis G, Alfonso EC, Miller D. Shifting trends in bacterial keratitis in south Florida and emerging resistance to fluoroquinolones. *Ophthalmology.* 2000 Aug;107(8):1497–502.

19. Sharma V, Sharma S, Garg P, Rao GN. Clinical resistance of *Staphylococcus keratitis* to ciprofloxacin monotherapy. *Indian J Ophthalmol.* 2004 Dec;52(4):287–92.

20. Shah A, Sachdev A, Coggon D, Hossain P. Geographic variations in microbial keratitis: an analysis of the peer-reviewed literature. *Br J Ophthalmol* 2011; 95:762–767.

21. Tanure, M. A. G., Cohen, E. J., Sudesh, S., Rapuano, C. J., & Laibson, P. R. Spectrum of fungal keratitis at Wills eye hospital, Philadelphia, Pennsylvania. *Cornea.* 2000, 19(3), 307–312.



# GROSOR DE CAPA DE FIBRAS NERVIOSAS RETINAL EN ENFERMEDAD DE PARKINSON

*Dra. Natalia Urquiola Cortés<sup>1</sup>, Dr. Marcelo Unda Chiavegat<sup>2</sup>, Dr. David Sáez Mendez<sup>3</sup>, Dr. Osvaldo Trujillo Godoy<sup>3</sup>, Dr. Juan Pablo Cavada Guillén<sup>4</sup>, Int. Jorge Klagges Troncoso<sup>5</sup>, TM. Matías Flores Gonzalez<sup>6</sup>. Hospital Barros Luco. Universidad de Chile.*

## RESUMEN

**PROPÓSITO:** Evaluar grosor de capa de fibras nerviosas retinal (RNFL) macular y peripapilar, mediante tomografía de coherencia óptica (OCT) de dominio espectral, en pacientes con Enfermedad de Parkinson y correlacionar éste con duración de enfermedad.

**MÉTODOS:** Estudio descriptivo en 30 ojos de 15 pacientes con Parkinson, del Servicio de Neurología del Hospital Barros Luco. Medición de grosor de RNFL mediante OCT. Se analizó correlación entre grosor y duración del Parkinson.

**RESULTADOS:** Edad promedio 61,1 años, 9 hombres. Duración promedio de enfermedad 4,2 años. Grosor promedio de RNFL macular y peripapilar fue de  $38,0 \pm 6,2$   $\mu\text{m}$  y  $101,3 \pm 12,9$   $\mu\text{m}$ , respectivamente. A nivel macular, grosor promedio disminuido en el 26% de la muestra, con adelgazamiento selectivo superior. A nivel peripapilar, adelgazamiento selectivo del cuadrante temporal en ocho ojos (26%). Sin correlación entre grosor de RNFL y duración de enfermedad.

**CONCLUSIONES:** Observamos disminución del grosor de RNFL en cerca de un tercio de los ojos evaluados. La medición de grosor de capas retinales con OCT sería útil para diagnóstico precoz, diferenciar de síndromes parkinsonianos o monitoreo de efectividad del tratamiento.

**PALABRAS CLAVE:** tomografía de coherencia óptica (OCT), capa de fibras nerviosas retinal (RNFL), grosor macular, grosor peripapilar, enfermedad de Parkinson, retina.

1 Residente de Oftalmología, Universidad de Chile, Campus Sur. naty.urqui@gmail.com

2 Profesor Asistente. Facultad de Medicina, Universidad de Chile.

3 Neurólogo, Hospital Barros Luco

4 Oftalmólogo. Jefe de Servicio de Oftalmología Hospital Barros Luco

5 Interno de Medicina, Universidad de Santiago de Chile

6 Tecnólogo médico, Hospital Barros Luco

## ABSTRACT

**PURPOSE:** To evaluate the thickness of retinal nerve fiber layer (RNFL) macular and peripapillary, by means of optical coherence tomography (OCT) of spectral domain, in patients with Parkinson's Disease and to correlate this with duration of the disease.

**METHODS:** Descriptive study in 30 eyes of 15 patients with Parkinson's, from the Neurology Service of the Barros Luco Hospital. Measurement of RNFL thickness (macular and peripapillary) by OCT. Correlation between measurements of thickness and duration of Parkinson's was analyzed.

**RESULTS:** Average age of 61.1 years, being 9 men. Average duration of the disease of 4.2 years. The average RNFL thickness, macular and peripapillary was  $38.0 \pm 6.2$   $\mu\text{m}$  and  $101.3 \pm 12.9$   $\mu\text{m}$ , respectively. At the macular level, the average RNFL thickness was found to be decreased in 26% of the sample, with higher selective thinning. At the peripapillary level, we observed selective thinning of the temporal quadrant in eight eyes (26%). No correlation between RNFL thickness and duration of the disease.

**Conclusions:** We observed a decrease in the RNFL thickness at the macular and peripapillary levels, in about one third of the eyes evaluated. The thickness measurement of retinal layers with OCT could be useful for early diagnosis, to differentiate from parkinsonian syndromes or to monitor treatment effectiveness.

**KEY WORDS:** optical coherence tomography (OCT), retinal nerve fiber layer (RNFL), macular thickness, peripapillary thickness, Parkinson's disease, retina.

---

## INTRODUCCIÓN

La enfermedad de Parkinson es una de las patologías neurodegenerativas más comunes, ocupando el segundo lugar después de la enfermedad de Alzheimer (1). Su mayor incidencia ocurre entre la quinta y la sexta década de la vida y se caracteriza por la pérdida progresiva y selectiva de neuronas dopaminérgicas, principalmente en la vía nigroestriatal, manifestándose con síntomas motores específicos como bradiquinesia, temblor de reposo, rigidez progresiva e inestabilidad postural (1,2).

Síntomas no motores son también característicos e incluyen apatía, ansiedad, depresión, fatiga, alteraciones de la memoria, deterioro sensorial y desórdenes del sueño y autonómicos (2,3). Las alteraciones visuales son frecuentes y se evidencian en disminución de agudeza visual, anormal sensibilidad al contraste, deterioro de la visión de colores y alucinaciones visuales (4,5). Estas últimas son un predictor de deterioro

cognitivo, como también de institucionalización y mortalidad (6). El reconocimiento de los síntomas no motores, incluidos los visuales, ha cobrado importancia en el entendimiento de la fisiopatología y en el diagnóstico precoz de esta enfermedad (3,4,5).

En la retina humana han sido identificadas células neuronales dopaminérgicas, específicamente en las capas nuclear interna y plexiforme interna (7). El rol de estas células en la función visual ha sido estudiado y se ha establecido que actuarían modulando los campos receptivos de las células ganglionares retinales, permitiendo la sensibilidad espacial al contraste y la visión de colores (7).

La dopamina a nivel retinal es un neurotransmisor mayor o modulador y su contenido, medido postmortem, se encontró disminuido en pacientes con enfermedad de Parkinson. Esta depleción de dopamina se cree afectaría la integridad de las células ganglionares (8). Las células ganglionares actúan como la vía final común en el flujo de información visual hacia el nervio óptico, a través de la capa de fibras nerviosas.

La tomografía de coherencia óptica (OCT) de dominio espectral permite el análisis detallado de la estructura de la retina, proporcionando imágenes de alta resolución, además de mapas cuantitativos de grosor de capas retinales individuales y por sector (9). En el campo de la neurooftalmología el OCT se ha posicionado como una importante herramienta, permitiendo la obtención de datos relevantes para el diagnóstico, seguimiento o pronóstico de múltiples enfermedades, incluyendo las neurodegenerativas (10,11,12).

En pacientes con enfermedad de Parkinson se ha validado la capacidad del OCT para detectar anomalías a nivel retinal, con mediciones reproducibles y confiables (13,14,15), aunque con resultados variables entre los distintos grupos de estudio. Hace 14 años fue descrito por primera vez el daño en la capa de fibras nerviosas en enfermedad de Parkinson por Inzelberg y cols. Ocupando OCT de dominio temporal, centrado en el disco óptico, encontraron una reducción en el grosor de capa de

fibras nerviosas en el cuadrante inferotemporal, que explicaría el defecto de campo visual arqueado superior comúnmente observado en estos pacientes (16). Hallazgos similares fueron dados a conocer por Moschos y cols., en pacientes con examen oftalmológico normal (8). Por su parte, Altintas y cols. reportaron reducción de capa de fibras nerviosas retinal, grosor y volumen macular, sin alteración de la función visual (17).

Por el contrario, en otro estudio de 34 pacientes con enfermedad de Parkinson y 17 controles saludables, Archibald y cols. no encontraron diferencias en la capa de fibras nerviosas (18). Otros cuatro trabajos tampoco encontraron diferencias en el grosor de capa de fibras nerviosas entre pacientes y controles sanos (13,14,19,20). La consecuencia de la disminución en el grosor no está del todo clara, pero su presencia se ha correlacionado directamente con severidad y duración de la enfermedad en diversos estudios (10,21,22).

El presente trabajo tiene como propósito evaluar el grosor de capa de fibras nerviosas macular y peripapilar, mediante OCT de dominio espectral, en pacientes con Enfermedad de Parkinson. Adicionalmente evaluaremos si existe correlación entre valores de grosor encontrados y duración de la enfermedad.

## MATERIAL Y MÉTODO

Estudio descriptivo, realizado en 30 ojos de 15 pacientes con diagnóstico de Enfermedad de Parkinson, en tratamiento en el Servicio de Neurología del Hospital Barros Luco.

Los pacientes incluidos en el estudio contaban con diagnóstico de enfermedad de Parkinson realizado por neurólogo, basado en los criterios de la United Kingdom Parkinson Disease Society Brain Bank (1). Todos clínicamente estables y en controles regulares. Para cada paciente, ambos ojos fueron incluidos en concordancia a recomendaciones previas en la literatura, que han reportado asimetría interocular en enfermedad de Parkinson (23).

Se revisaron los registros médicos de cada paciente, realizando una historia clínica detallada, incluidos datos de duración y severidad de la enfermedad.

Todos los pacientes asistieron a un examen oftalmológico completo que incluyó: agudeza visual mejor corregida (AVMC) con optotipos de Snellen, visión de colores evaluada con Test de Ishihara, tonometría aplanática, biomicroscopía del segmento anterior y examen de fondo de ojo dilatado.

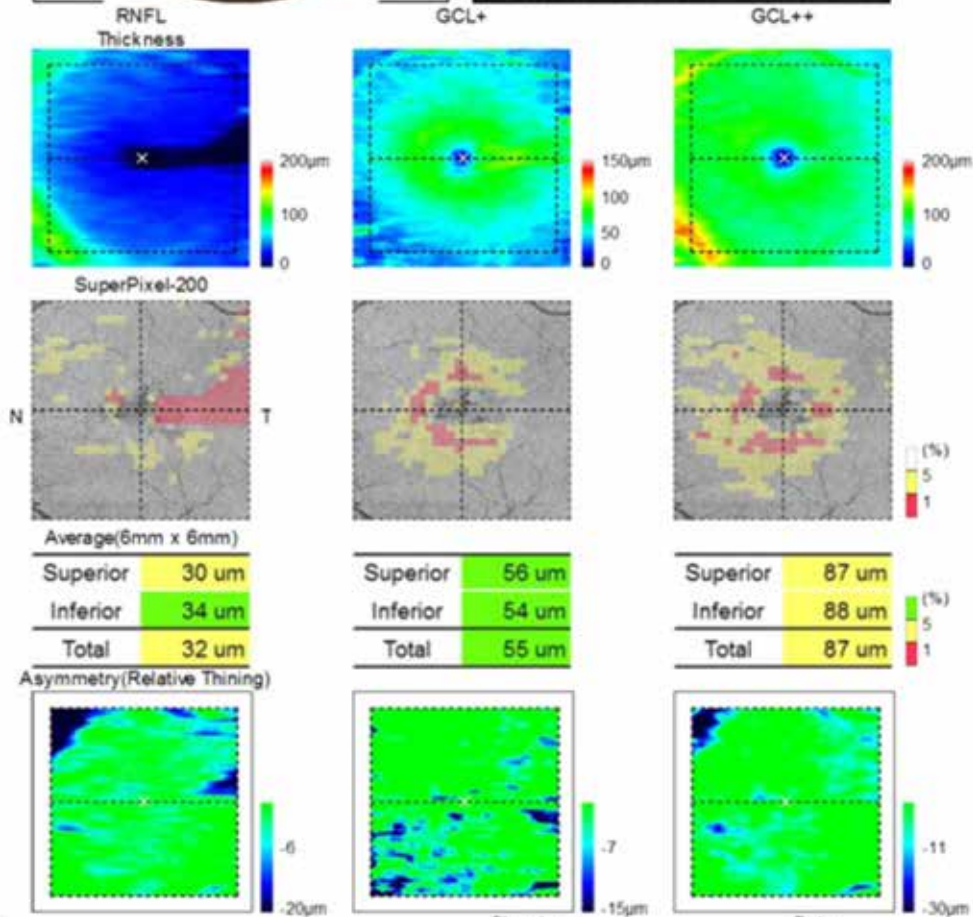
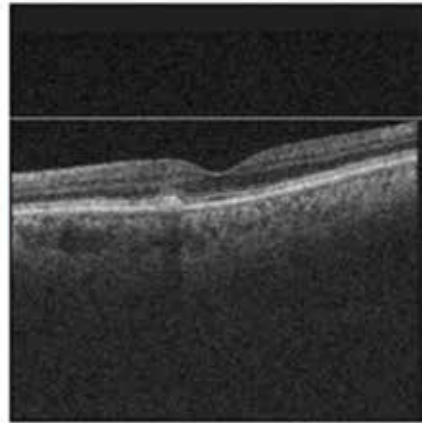
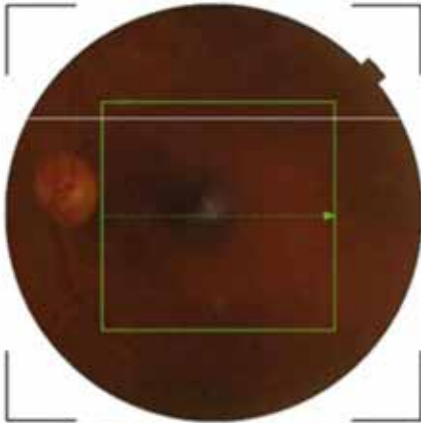
Los criterios de exclusión fueron opacidad corneal, catarata avanzada, glaucoma, historia previa de cirugía intraocular o trauma, diabetes y maculopatía. Aquellos con desórdenes neurodegenerativos coexistentes o dificultades para cooperar durante el examen, también fueron excluidos del estudio.

A todos se les realizó un OCT de dominio espectral, previa dilatación de pupila con tropicamida al 1%. Se obtuvieron las imágenes con el tomógrafo DRI OCT-1 modelo Triton Plus de Topcon y fueron descartadas aquellas con valor de calidad de señal (TopQ image quality) menor a 50 o con inadecuada fijación. Todas las imágenes fueron realizadas por el mismo operador experimentado.

El grosor de capa de fibras nerviosas a nivel macular, fue obtenido con el protocolo de escaneo "3D-Mácula" que cubre un cubo centrado en la fóvea de 7 x 7 mm, con una resolución de 512 x 256. La función "Análisis de glaucoma en mácula" fue aplicada para crear un mapa de grosor promedio (cuadrantes superior e inferior) y comparar los resultados de grosor del paciente con una base de datos normativa de personas de la misma edad y sexo, con grosores maculares normales. El resultado de la comparación se muestra en una gráfica de colores ("super pixel 200"), representando el amarillo una probabilidad del 5% de encontrar esos valores de grosor en la población normal y el rojo, un 1%. (ver figura 1)

**OS(L)**

TopQ Image Quality: **59** mode: Fine(2.0.7)  
 Capture Date: 05-Mar-18 O.E.M.:1.000x



Comments :

Signature :

Date :

Figura 1  
 OCT de dominio espectral de mácula en paciente con enfermedad de Parkinson. Se observa disminución del grosor promedio de capa de fibras nerviosas (RNFL), con adelgazamiento selectivo en el sector superior de la mácula.

El grosor de capa de fibras nerviosas peripapilar, fue obtenido con el protocolo de escaneo "3D-Disc Report" que cubre un cubo centrado en el disco óptico de 6 x 6 mm, con una resolución de 512 x 256. Esta función nos entrega el grosor promedio de capa de fibras nerviosas peripapilar en los cuadrantes superior, inferior, temporal y nasal, comparando además los resultados del paciente con una base de datos normativa de personas de la misma edad y sexo, con grosores peripapilares normales. Los gráficos del análisis siguen el mismo patrón de colores según probabilidad (verde, amarillo y rojo), que a nivel macular.

Los datos recolectados de cada paciente fueron registrados en una planilla Excel para su posterior procesamiento. Para el análisis de datos se utilizó el software GraphPad 6. El análisis descriptivo comprendió promedio + desviación estándar (SD) o rango, además de las pruebas de Shapiro-Wilk y Kolmogorov-Smirnov para evaluar la distribución muestral. Para evaluar correlación entre el grosor de capa de fibras nerviosas y el tiempo de evolución de la enfermedad de Parkinson se calcularon los coeficientes de correlación (r) de Pearson o Spearman, según criterios de normalidad. Por último, se estableció un  $p < 0,05$  como estadísticamente significativo.

## RESULTADOS

Inicialmente, habían sido reclutados 20 pacientes para este estudio, pero 2 de ellos no pudieron ser evaluados con OCT, otros 2 presentaban patologías oculares previas y un quinto paciente era pseudofáquico. Por lo tanto, se analizaron 30 ojos de 15 pacientes con enfermedad de Parkinson, correspondiendo a 9 hombres (60%) y 6 mujeres (40%), con edad promedio de 61,1 años (rango de 44 a 70 años). El tiempo de duración promedio de la enfermedad fue de 4,2 años con un rango de 1 a 17 años. Otras características clínicas y demográficas de los 15 pacientes se resumen en la tabla 1.

**Tabla 1**

Características clínicas y demográficas de la muestra

Pacientes (n=15)	
Número de ojos	30
Edad promedio [rango] (años)	61,1 [44-70]
Sexo	
Masculino	9 (60%)
Femenino	6 (40%)
Duración de la enfermedad ± SD (años)	4,2 ± 4,2
AV mejor corregida ± SD	0,7 ± 0,2
Ishihara ± SD	7,4 ± 1
Presión intraocular ± SD	15,3 ± 2,7
Excavación del disco óptico ± SD	0,32 ± 0,05

Tabla 1: Características clínicas y demográficas de los pacientes con Enfermedad de Parkinson incluidos en el estudio.

A nivel macular, el grosor promedio de capa de fibras nerviosas fue de  $38,0 \pm 6,2$   $\mu\text{m}$ . En siete ojos (23%), se encontraron valores de grosor promedio presentes en menos del 5% de la población sana, de la misma edad y sexo. Además, el adelgazamiento selectivo de la capa de fibra nerviosas fue más frecuente en el sector superior de la mácula (8 ojos, 27%).

**Tabla 2**

	Ojos (n=30)	
	Promedio ± SD	% alterado
Grosor RNFL macular		
Superior	36,9 ± 5,6	26%
Inferior	39,1 ± 7,3	13%
Promedio	38,0 ± 6,2	23%
Grosor RNFL peripapilar		
Superior	122,5 ± 17,4	6%
Inferior	134,1 ± 19,6	6%
Temporal	69,53 ± 14,2	26%
Nasal	79,33 ± 17,3	6%
Promedio	101,3 ± 12,9	

En la tabla 2 se detallan los grosores promedio de capa de fibras nerviosas para cada localización.

El grosor promedio de capa de fibras nerviosas peripapilar fue de  $101,3 \pm 12,9$   $\mu\text{m}$ . Adelgazamiento selectivo de la capa de fibras nerviosas peripapilar fue encontrado en el cuadrante temporal en 8 ojos (26%), con un grosor promedio de  $69,53 \pm 14,2$   $\mu\text{m}$  (ver figura 2).

OS(L)

TopQ Image Quality: **56** mode: Fine(2.0.7)  
 Capture Date: 05-Mar-18 O.E.M.:1.000x  
 Color photo

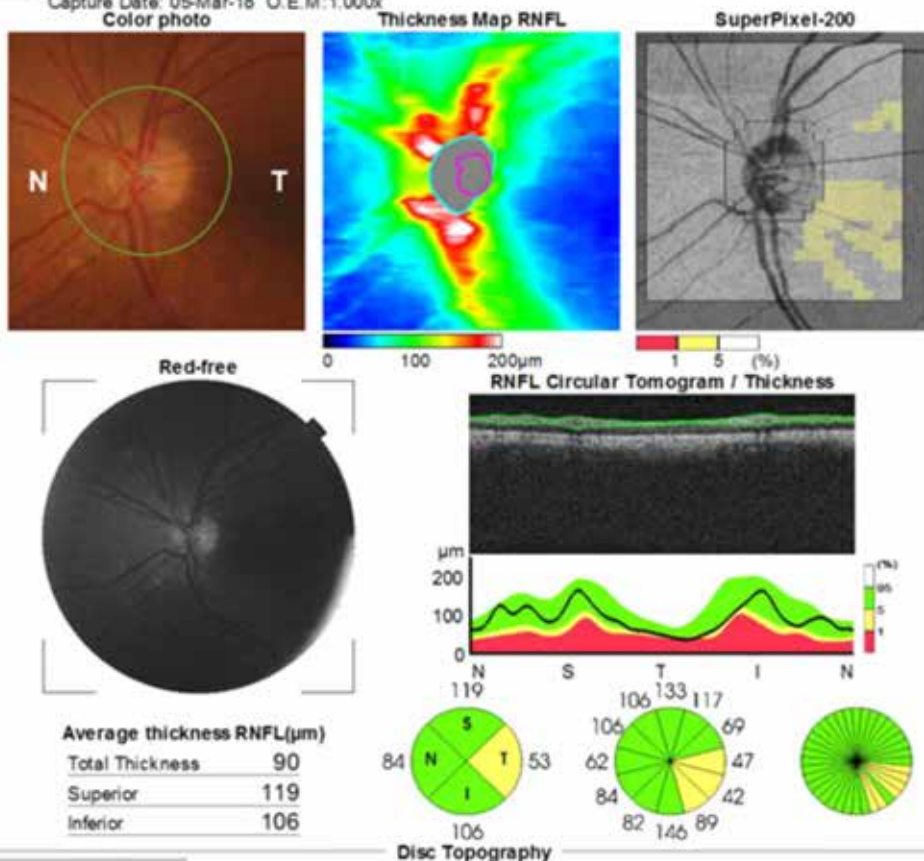


Figura 2  
 OCT de dominio espectral de disco óptico en paciente con enfermedad de Parkinson. Se observa adelgazamiento selectivo de la capa de fibras nerviosas (RNFL) peripapilar en el cuadrante temporal.

En nuestro estudio, al analizar la correlación entre grosor de capa de fibras nerviosas y duración de la enfermedad de Parkinson, se encontró correlación positiva significativa para grosores promedio ( $r: 0,405$ ;  $p: 0,026$ ) y del sector superior macular ( $r: 0,434$ ;  $p: 0,016$ ).

No encontramos correlación estadísticamente significativa entre grosor de capa de fibras nerviosas peripapilar y tiempo de evolución de enfermedad de Parkinson ( $p > 0,05$  para cada cuadrante peripapilar medido).

En la tabla 3 se detallan índices de correlación ( $r$ ) y valores de significancia estadística ( $p$ ) para otras localizaciones.

Tabla 3		
Correlación entre tiempo de evolución del Parkinson y Grosor		
	Tiempo de evolución	
	Coefficiente de correlación†	p
Grosor RNFL macular		
Superior	0,434	0,016*
Inferior	0,265	0,157
Promedio	0,405	0,026*
Grosor RNFL peripapilar		
Superior	0,074	0,698
Inferior	-0,036	0,849
Temporal	-0,065	0,732
Nasal	0,149	0,433
Promedio	0,096	0,614

† Test de correlación de Spearman o Pearson según la distribución de los datos  
 \* p estadísticamente significativo

Tabla 3. Análisis de correlación entre grosor RNFL (macular y peripapilar) y duración de la enfermedad de Parkinson.

## DISCUSIÓN

Los pacientes con enfermedad de Parkinson presentan disminución del contenido de dopamina retinal, lo que afectaría la integridad de las células ganglionares (11). Para estimar la degeneración de estas células se han utilizado mediciones de grosor y volumen macular (8,14,15), ya que aproximadamente 50% de ellas están localizadas dentro de la fóvea.

Las células ganglionares, a través de la capa de fibras nerviosas, actúan como la vía final común en el flujo de información visual hacia el nervio óptico. Por esto, muchos estudios en pacientes con enfermedad de Parkinson se han centrado en evaluar el grosor de capa de fibras nerviosas, a nivel macular y de disco óptico, utilizando los avances que en materia de imágenes ha significado la incorporación de la tomografía de coherencia óptica de dominio espectral (10,12,13).

En nuestro estudio de 15 pacientes con enfermedad de Parkinson (30 ojos), el análisis de grosor promedio de capa de fibras nerviosas a nivel macular mostró valores disminuidos en un 26% (8 ojos) respecto a valores en población sana, de la misma edad y sexo. Esta reducción en el grosor fue más frecuente de observar en el sector superior de la mácula.

Resultados similares han sido reportados por varios grupos de trabajo. Adam y cols. (15) investigaron el grosor de la capa retinal interna foveal (capa de fibras nerviosas, células ganglionares y plexiforme interna) en 28 ojos de 14 pacientes con enfermedad de Parkinson, observando valores disminuidos en todos los cuadrantes. García-Martin y cols. también evaluaron el grosor macular promedio y por capas en pacientes con enfermedad de Parkinson, encontrándolo significativamente reducido en relación a controles saludables (22).

Más recientemente, en un estudio en 54 pacientes con enfermedad de Parkinson, fue reportada una disminución del grosor de capa de fibras nerviosas a nivel macular en todos los sectores medidos (superior, inferior, superonasal, inferonasal,

superotemporal, inferotemporal). Esta disminución se correlacionaba de manera estadísticamente significativa, con duración y severidad de la enfermedad (24).

En nuestro trabajo, el análisis de grosor promedio de capa de fibras nerviosas peripapilar mostró adelgazamiento selectivo en el cuadrante temporal en un 26% de la muestra (8 ojos). Este hallazgo es coincidente con lo observado por Inzelberg y cols. (16), quienes encontraron disminución del grosor de la capa de fibras nerviosas, predominante en el área inferotemporal del disco óptico, que se correlacionaba con defectos del campo visual en un pequeño número de pacientes. Similares observaciones tuvieron Sari y cols. en un estudio en 54 pacientes con enfermedad de Parkinson (24).

Moschos y cols. (8) también encontraron adelgazamiento selectivo de la capa de fibras nerviosas en el cuadrante temporal, mientras otros estudios reportaron disminución de grosor en los cuadrantes superior (17), inferior (16) y nasal (17). Estudios posteriores también encontraron adelgazamiento de capa de fibras nerviosas peripapilar en estos pacientes (8,17,25,26), mientras que otros autores no encontraron diferencias con controles sanos (14,18).

Diversos estudios se han planteado la interrogante de si el grosor de capas retinales internas se correlaciona de alguna manera con la severidad y duración de la enfermedad de Parkinson (17,22,25,27,28). Altintas y cols. (17), en un estudio llevado a cabo en 17 pacientes, encontraron correlación entre severidad de la enfermedad y grosor foveal. Otros dos estudios (de 129 y 54 pacientes) también reportaron correlación estadísticamente significativa del grosor de capa de fibras nerviosas peripapilar con severidad y duración de la enfermedad (22,28).

En nuestro trabajo, al analizar la correlación entre grosor de capa de fibras nerviosas y tiempo de evolución del Parkinson, encontramos correlación positiva significativa para grosos promedio y del sector superior macular. Esto es contrario a lo esperado (mayor grosor a mayor duración de la enfermedad) y una posible explicación sería el pequeño tamaño muestral.

No encontramos correlación estadísticamente significativa entre grosor de capa de fibras nerviosas peripapilar y tiempo de evolución de enfermedad de Parkinson ( $p > 0,05$  para cada cuadrante peripapilar medido).

### CONCLUSIONES

En cerca de un tercio de los ojos evaluados de pacientes con enfermedad de Parkinson, observamos disminución del grosor de capa de fibras nerviosas a nivel macular y peripapilar. Esto ocurriría por neurodegeneración dopaminérgica a nivel retinal, como manifestación de la misma enfermedad. No obstante, son necesarios futuros estudios para confirmar que ésta sea la causa subyacente del deterioro.

Así mismo, estudios de cohorte y con alto número muestral son necesarios para evaluar la correlación entre hallazgos estructurales y clínicos en diferentes estadios de la enfermedad. El demostrar que el adelgazamiento de la capa de fibras nerviosas es progresivo en el tiempo, será crítico para validar el OCT como biomarcador disponible en enfermedad de Parkinson. De ahí en adelante, la medición de grosor de capas retinales realizada con OCT podría tener múltiples aplicaciones, como diagnóstico de enfermedad de Parkinson en estadios precoces, diagnóstico diferencial con síndromes parkinsonianos o monitoreo de efectividad del tratamiento neuroprotector, entre otras.

### BIBLIOGRAFÍA

1. Daniel SE, Lees AJ. Parkinson Disease Society Brain Bank, London: overview and research. *J Neural Transm Suppl.* 1993;39:165-172.
2. J Jankovic. Parkinson disease: clinical features and diagnosis. *J. Neurol. Neurosurg, Psychiatry* 79(4). 2008:368-376.
3. Shulman LM, Taback RL, Bean J, Weiner WJ. Comorbidity of the nonmotor symptoms of Parkinson disease. *Mov Disord.* 2001;16:507-510.
4. Rodnitzky RL. Visual dysfunction in Parkinson disease. *Clin Neurosci.* 1998;5:102-106.
5. J Birch, RU Kolle, M Kunkel, W Paulus. Acquired colour deficiency in patients with Parkinson disease. *Vis. Res.* 38(21). 1998:3421-3426.
6. H. Matsui, F Udaka, A Tamura, M Oda, T Kubori. Impaired visual acuity as a risk factor for visual hallucinations in Parkinson disease. *J. Geriatr. Psychiatry Neurol.* 19(2006) 36-40.
7. Djamgoz MB, Hankins MW, Hirano J, Archer SN. Neurobiology of retinal dopamine in relation to degenerative states of the tissue. *Vision Res.* 1997;37:3509-3529.
8. Moschos MM, Tagaris G, Markopoulos I, Margetis I. Morphologic changes and functional retinal impairment in patients with Parkinson disease without visual loss. *Eur J Ophthalmol* 2011;21:24-29.
9. Schuman JS, Pedut- Kloizman T, Hertzmark E et al. Reproducibility of nerve fiber layer thickness measurements using optical coherence tomography. *Ophthalmology.* 1996;103:1889-1898.
10. Simao LM. The contribution of optical coherence tomography in neurodegenerative diseases. *Curr Opin Ophthalmol.* 2013 Nov;24(6):521-7.
11. Rebolledo G, Diez-Alvarez L, Casado A, Sánchez-Sánchez C, de Dompablo E, González-López JJ, MuñozNegrete FJ. OCT: New perspectives in neuro-ophthalmology. *Saudi J Ophthalmol.* 2015 Jan-Mar;29(1):9-25.
12. García Martín E, Fuertes Lázaro I, Javier Fernández Tirado F, Emilio Pablo Júlvez L. Usefulness of the new Spectral-Domain Optical Coherence Tomography (SD-OCT) devices in the study of degenerative dementias. *Arch Soc Esp Oftalmol.* 2011 Nov;86(11):347-50.
13. Mailankody P, Battu R, Khanna A, Lenka A, Yadav R, Pal PK. Optical coherence tomography as a tool to evaluate retinal changes in Parkinson's disease. *Parkinsonism Relat Disord.* 2015 Oct;21(10):1164-9.
14. Aaker GD, Myung JS, Ehrlich JR, Mohammed M, Henchcliffe C, Kiss S. Detection of retinal changes in Parkinson's disease with spectral-domain optical coherence



tomography. Clin Ophthalmol. 2010 Dec 6;4:1427-32.

15. Adam CR, Shrier E, Ding Y, Glazman S, Bodis-Wollner I. Correlation of inner retinal thickness evaluated by spectral-domain optical coherence tomography and contrast sensitivity in Parkinson disease. J Neuroophthalmol. 2013 Jun;33(2):137-42.

16. Inzelberg R, Ramirez JA, Nisipeanu P, Ophir A. Retinal nerve fiber layer thinning in Parkinson disease. Vision Res. 2004;44:2793-2797.

17. Altintas O, Iseri P, Ozkan B, Caglar Y. Correlation between retinal morphological and functional findings and clinical severity in Parkinson disease. Doc Ophthalmol. 2008;116:137-146.

18. NK Archibald, MP Clarke, UP Mosimann, DJ Burn. Retinal thickness in Parkinson disease. Park Relat. Disord. 17(6). 2011:431-436.

19. P. Albrecht, A.K. Muller, M. Sudmeyer, S. Ferrea, M. Ringelstein et al. Optical coherence tomography in Parkinsonian syndromes. Plos One 7. 2012.e34891

20. Tsironi EE, Dastiridou A, Katsanos A, Dardiotis E, Veliki S, Patramani G, Zacharaki F, Ralli S, Hadjigeorgiou GM. Perimetric and retinal nerve fiber layer findings in patients with Parkinson's disease. BMC Ophthalmol. 2012 Oct 2;12:54.

21. Satue M, Seral M, Otin S, Alarcia R, Herrero R, Bambo MP, Fuertes MI, Pablo LE, Garcia-Martin E. Retinal thinning and correlation with functional disability in patients with Parkinson's disease. Br J Ophthalmol. 2014 Mar;98(3):350-5.

22. Garcia-Martin E, Larrosa JM, Polo V, Satue M, Marques ML, Alarcia R, Seral M, Fuertes I, Otin S, Pablo LE. Distribution of retinal layer atrophy in patients with Parkinson disease and association with disease severity and duration. Am J Ophthalmol. 2014 Feb;157(2):470-478.

23. Shrier EM, Adam CR, Spund B, Glazman S, Bodis-Wollner I. Interocular asymmetry of foveal thickness in Parkinson disease. J Ophthalmol. 2012;2012:728457.

24. Sari ES, Koc R, Yazici A, Sahin G, Ermis SS. Ganglion cell-inner plexiform layer thickness in patients with Parkinson disease and association with disease severity and duration. J Neuroophthalmol. 2015 Jun;35(2):117-21.

25. Kaur M, Saxena R, Singh D, Behari M, Sharma P, Menon V. Correlation Between Structural and Functional Retinal Changes in Parkinson Disease. J Neuroophthalmol. 2015 Sep;35(3):254-8.

26. Kirbas S, Turkyilmaz K, Tufekci A, Durmus M. Retinal nerve fiber layer thickness in Parkinson disease. J Neuroophthalmol.

2013 Mar;33(1):62-6.

27. Balk LJ, Petzold A, Oberwahrenbrock T, Brandt AU, Albrecht P. Distribution of retinal layer atrophy in patients with Parkinson disease and association with disease severity and duration. Am J Ophthalmol. 2014 Oct;158(4):845.

28. Jiménez B, Ascaso FJ, Cristóbal JA, López del Val J. Development of a prediction formula of Parkinson disease severity by optical coherence tomography. Mov Disord. 2014 Jan;29(1):68-74.

# PREDICCIÓN DE DESPRENDIMIENTO DE RETINA EN TRAUMA OCULAR ABIERTO CON RD-OGI SCORE

*Felipe Peña Martínez (1), Enrique Sanhueza(1), Alejandro Salinas (2), Esteban Nauto (2). Becado de Oftalmología Hospital del Salvador, Universidad de Chile Fellow Retina Hospital del Salvador, Universidad de Chile*

## RESUMEN

La relevancia del trauma ocular abierto como causa de pérdida severa de visión ha llevado a la generación de modelos predictivos del potencial visual final. Este potencial depende, entre otros factores, de la ocurrencia o no de desprendimiento de retina; así, es importante contar con modelos validados para su predicción. Este artículo aplica la escala "Retinal Detachment after Open Globe Injury (RD-OGI) Score" presentada por Brodowska et al. a 101 pacientes de la Unidad de Trauma Ocular del Hospital del Salvador. Se observa que la tasa de DR es adecuadamente predicha por el RD-OGI Score, con un área bajo curva ROC de 0.91 a 30 días del trauma, siendo los resultados comparables al estudio original en casos de alto y bajo riesgo pero distintos en riesgo moderado. En conclusión, se trata de una herramienta útil para identificar pacientes de alto riesgo y definir prácticas clínicas acorde al mismo.

## ABSTRACT

Open globe injury is a frequent cause of severe loss of visual acuity and, as such, it has led to predictive models aiming at estimating the final visual potential. This potential depends, among other factors, on the occurrence of Retinal Detachment (RD). This article applies the "Retinal Detachment after Open Globe Injury (RD-OGI) Score" presented by Brodowska et al in 2017 to 101 patients of the Ocular Trauma Unit at Hospital del Salvador. The incidence of RD is properly predicted by this model, with a ROC curve area of 0.91 (30 days after the event) and these results are similar to those of the original study in

high and low risk patients. In conclusion, this tool is appropriate to identify high risk patients and to act accordingly in defining their treatment.

## INTRODUCCIÓN

El trauma ocular abierto es una causa común de pérdida severa de la visión, con más de 200,000 casos al año en el mundo. El pronóstico visual de un trauma ocular abierto depende de varios factores, y muchos estudios demuestran que el desprendimiento de retina (DR) se asocia con un peor resultado visual(1-2). Recientemente, Stryjewski et al (3) demostraron que casi un tercio de los ojos con un trauma ocular abierto desarrollarán un DR. En la actualidad está ampliamente difundido el OTS Score como modelo predictivo en el potencial visual final después de un trauma ocular abierto. Sin embargo, la presencia de un DR es un insumo en el puntaje en la escala de el trauma ocular, por lo que se necesita un modelo separado para estimar el riesgo de DR (4). La capacidad de predecir con fiabilidad la probabilidad de que un paciente desarrolle un DR, después de un trauma ocular abierto tiene implicaciones en las expectativas, asesoramiento, el seguimiento y la planificación quirúrgica. Por lo que el uso de una herramienta simple para la predicción de DR en trauma ocular es útil para cuantificar el riesgo al momento de la evaluación inicial del paciente. En el trabajo realizado por Brodowska et al (5) el 2017 entrega una escala de riesgo denominada Retinal Detachment after Open Globe Injury (RD-OGI) Score, en el que toma tres variables clínicas que son:

Agudeza visual, Zona del Trauma y presencia o ausencia de hemorragia vítrea, encontrando una alta discriminación de la escala, con una área bajo la curva de 0,939 (tablas 1 y 2).

El propósito de este estudio es aplicar esta escala en la Unidad de Trauma Ocular del Hospital del Salvador, y evaluar si existe un comportamiento similar al estudio original a los 30 días de seguimiento.

Variables	Puntos
Visión	
Mejor que Cuenta Dedos	0
Cuenta Dedos	1
Movimiento de Mano	2
Percepción de Luz	2,5
No Percepción de Luz	3,5
Zona Trauma	
Zona I	0
Zona II	0,5
Zona III	2
Hemorragia Vítrea	
Sin Hemorragia Vítrea	0
Con Hemorragia Vítrea	2

Tabla 1 Puntaje de RD-OGI Score

Riesgo	30 días	90 días	365 días
Bajo (0-2 ptos)	0%	0%	0%
Moderado (2,5- 4,5 ptos)	17%	31%	35%
Alto (5-7,5 ptos)	79%	86%	86%

Tabla 2 Riesgo de Desprendimiento de Retina con RD-OGI Score según puntaje y tiempo.

## MÉTODO.

Estudio Retrospectivo descriptivo, mediante revisión de fichas clínicas de la Unidad de Trauma Ocular del Hospital del Salvador, entre Enero a Abril del 2016, de pacientes con diagnóstico de Trauma Ocular Abierto. Los criterios de inclusión fueron: seguimiento mínimo de 30 días en la unidad, descripción en ficha de los hallazgos clínicos iniciales de Agudeza Visual, zona de lesión, y presencia o ausencia de hemorragia vítrea. La clasificación de zona de las lesiones se realizaron bajo el criterio de la OTS (1-2,6), zona I lesión en córnea (incluido el limbo), zona II afecta a la esclera no más de 5 mm posterior al limbo y una lesión de la zona III afecta a la esclera más de 5 mm posterior al limbo. Se ingresaron a una base de datos en Excel la edad de presentación, el sexo, la fecha de la lesión y los hallazgos clínicos iniciales (Agudeza visual, zona de la lesión y hemorragia vítrea), diagnóstico de DR y la última fecha de seguimiento.

Se excluyeron pacientes con lesión bilateral, antecedente de DR, pérdida de seguimiento en 30 días, y en aquellos en que se omitió cualquier componente de los datos de RD-OGI Score (Agudeza Visual, zona o Hemorragia Vítrea) de su registro.

## RESULTADOS

Se encontraron 101 pacientes con diagnóstico de trauma ocular abierto en el período de enero a abril del 2016, de los que se excluyeron 5 por falta de seguimiento a 30 días, ceguera bilateral y DR previo. De los 101 pacientes, el promedio de edad fue 42.3 años, con un mínimo de 5 años y un máximo de 90 años; 87% eran hombres y 13% mujeres. Durante el seguimiento a 30 días, 24 casos desarrollaron DR. Los resultados de las variables analizadas se describen en la tabla 3. De los 96 pacientes que cumplieron los criterios de inclusión, se clasificaron según la escala RD-OGI Score en riesgo alto, moderado y bajo. Los pacientes con alto riesgo fueron 23 y un 87% desarrolló DR a los 30 días; 18 casos presentaron riesgo moderado, de los cuales 11% desarrolló DR; 55 pacientes tuvieron riesgo bajo, desarrollando DR en un 2% (Tabla 4). Los datos se analizaron en STATA 12 para determinar la curva de ROC presentado un resultado de 0.91, con una sensibilidad de 83.3% y especificidad de 96.1%

	Sin DR	Con DR
<b>Agudeza Visual</b>		
Cuenta dedos	13	1
Mejor que cuenta dedos	40	1
Movimiento de manos	12	2
No percepción de luz	2	14
Percepción de luz	10	6
<b>Zona Trauma</b>		
Zona I	53	4
Zona II	23	10
Zona III	1	10
<b>Hemorragia Vítrea</b>		
Sin Hemorragia Vítrea	61	4
Hemorragia Vítrea	16	20

Tabla 3. Resultados de variables analizadas

Riesgo	NO DR	%	SI DR	%
Alto	3	13%	20	87%
Bajo	54	98%	1	2%
Moderado	16	89%	2	11%
Total	73	76%	23	24%

Tabla 4. Resultados de clasificación de riesgo con RD-OGI Score

## DISCUSIÓN

La escala RD-OGI Score es una herramienta útil para predecir cuantitativamente en forma confiable el riesgo de desarrollar DR. El modelo se basa en variables clínicas de fácil acceso, que incluye agudeza visual, zona de lesión, y la presencia de hemorragia vítrea, proporcionando información pronóstica y facilitando la toma de decisiones clínicas.

En base a la clasificación de riesgo de la escala RD-OGI Score (bajo, moderado y alto), proporciona un método simple para estratificar el riesgo de desarrollo de DR. En nuestro estudio, los casos de bajo riesgo (puntaje RD-OGI 0 a 2) la tasa de DR fue de 2%, los casos de riesgo moderado (puntaje RD-OGI 2.5

a 4.5) la tasa de DR fue de 11%, y en alto riesgo (puntaje RD-OGI 5 a 7.5) fue de 87%. También encontramos que el puntaje RD-OGI fue bastante discriminativo, con un área bajo la curva ROC de 0.91 a los 30 días de un trauma ocular abierto; estos resultados fueron similares entre el estudio original para los casos de bajo y alto riesgo (0% y 79% a 30 días respectivamente) siendo distintos en los casos riesgo moderado.

La estratificación del riesgo de desarrollar DR, permite una clasificación rápida y oportunidades para modificar la práctica clínica, tanto en la planificación del seguimiento como en las intervenciones quirúrgicas. En primer lugar, el puntaje RD-OGI puede guiar la derivación oportuna con un especialista en retina; por ejemplo, los pacientes de bajo riesgo pueden potencialmente ser seguidos por un oftalmólogo general, y los casos de riesgo moderado y alto, justifica la participación temprana de un especialista en retina, aunque esto requerirá de estudios posteriores para determinar si el RD-OGI Score es útil para la toma de decisiones de intervenciones quirúrgicas, ya que no se encuentra validado para este objetivo.

Cabe mencionar que nuestro estudio tiene la limitación de su naturaleza retrospectiva, pudiendo introducir un sesgo potencial dado la variabilidad en los registros clínicos. Sin embargo, la simplicidad de las covariables del modelo (es decir, agudeza visual, zona de lesión y hemorragia vítrea) minimiza este riesgo.

En conclusión, el puntaje RD-OGI Score, es una herramienta de estimación de riesgo, que permite predecir la incidencia de DR después de un trauma ocular abierto, utilizando variables clínicas evaluadas rutinariamente. Las estrategias dirigidas a pacientes de alto riesgo, en búsqueda de una intervención preventiva específica requiere de evaluación adicional. Al poder identificar prospectivamente a los pacientes con alto riesgo de DR, el puntaje RD-OGI ofrece oportunidades tanto al paciente como al clínico, permitiendo un mejor pronóstico ante la posibilidad de cambiar las prácticas clínicas existentes.

**BIBLIOGRAFÍA.**

1. Kuhn F, Morris R, Witherspoon CD. Birmingham Eye Trauma Terminology (BETT): terminology and classification of mechanical eye injuries. *Ophthalmol Clin North Am* 2002; 15:139–143
2. Kuhn F, Maisiak R, Mann L, et al. The Ocular Trauma Score (OTS). *Ophthalmol Clin North Am.* 2002;15:163-165. vi.
3. Stryjewski TP, Andreoli CM, Elliott D. Retinal detachment after open globe injury. *Ophthalmology.* 2014;121:327-333.
4. Hoogewoud F, Chronopoulos A, Varga Z, Souteyrand G, Thumann G, Schutz JS, Traumatic Retinal Detachment - the Difficulty and Importance of Correct Diagnosis, *Survey of Ophthalmology* (2015), doi: 10.1016/j.survophthal.2015.07.003.
5. Katarzyna Brodowska, Tomasz P. Stryjewski, Evangelia Papavasileiou et al, Validation of the Retinal Detachment after Open Globe Injury (RD-OGI) Score as an Effective Tool for Predicting Retinal Detachment. *Ophthalmology*, <http://dx.doi.org/10.1016/j.ophtha.2016.12.032>.
6. Pieramici DJ, Sternberg P, Aaberg TM, et al. A system for classifying mechanical injuries of the eye (globe). The Ocular Trauma Classification Group. *Am J Ophthalmol.* 1997;123: 820-831.

# RESULTADOS A LARGO PLAZO DEL CROSSLINKING CORNEAL PARA EL TRATAMIENTO DE LAS ECTASIAS CORNEALES

Rafael González Salazar <sup>1</sup>, María Carolina Aravena Pérez <sup>1</sup>, Arturo Grau Díez <sup>1</sup>

<sup>1</sup>Departamento Oftalmología Universidad Católica

**CORRESPONDENCIA** [rafa.alive@gmail.com](mailto:rafa.alive@gmail.com)

## RESUMEN

El Crosslinking Corneal (CXL) se ha convertido en el preceimiento base para detener la progresión en Ectasias Corneales, el objetivo del estudio es evaluar la efectividad y seguridad del CXL Corneal para tratar Ectasias Corneales con un seguimiento a largo plazo. Estudio retrospectivo observacional en pacientes sometidos a CXL con al menos 12 meses de seguimiento y estudio topográfico pre y post procedimiento. Se evaluaron 21 pacientes, 17 Queratocono y 4 Ectasia post Lasik. Edad promedio de  $25.6 \pm 6$  años, rango 13-34 años. El seguimiento promedio fue  $25.6 \pm 6$  meses, rango de 12- 74 meses. Al fin del seguimiento se redujo la Kmax de 43.6 D a 42.7 D y Kmedia de 42.4 D a 40.6 D. No se registraron complicaciones atribuibles al procedimiento. El tratamiento precoz de las Ectasias Corneales mediante CXL-Corneal ha demostrado ser una herramienta segura y efectiva en detener su progresión.

## ABSTRACT

Corneal Crosslinking (CXL) has become the mainstay of treatment to prevent progression of Corneal Ectasias, the objective of the study is to evaluate the effectiveness and safety of the Corneal CXL to treat Corneal Ectasias with a long-term follow-up. Observational retrospective study in patients undergoing CXL with at least 12 months of follow-up and topographic study before and after the procedure. 21 patients were evaluated, 17 Keratoconus and 4 Ectasia post Lasik. Average age of  $25.6 \pm 6$  years, range 13-34 years. The average

follow-up was  $25.6 \pm 6$  months, range of 12-74 months. At the end of the follow-up the Kmax was reduced from 43.6 D to 42.7 D and Kmedia from 42.4 D to 40.6 D. No complications attributable to the procedure were recorded. The early treatment of Corneal Ectasias using CXL-Corneal has proven to be a safe and effective tool in stopping its progression.

## PROPÓSITO

Evaluar la efectividad y seguridad a largo plazo del Crosslinking (CXL) Corneal para tratar Ectasias Corneales en el Departamento de Oftalmología de la Pontificia Universidad Católica de Chile.

## INTRODUCCIÓN

Las ectasias corneales entre ellas el Queratocono son cuadros clínicos caracterizados por un adelgazamiento y deformidad corneal progresiva, bilateral y asimétrico, clásicamente se presentan en la segunda década de la vida y naturalmente tienden a la progresión, generando un astigmatismo irregular mermando la agudeza visual mejor corregida. (AVMC). Dentro de los pilares del tratamiento, el detener su progresión es fundamental, para ello el CXL Corneal ha demostrado ser seguro y eficaz cuando es realizado oportunamente, incluso a 10 años plazo<sup>1</sup>. Esta técnica genera una reacción fotoquímica mediante el uso de Riboflavina y luz ultra violeta A, lo cual favorece la producción de enlaces covalentes entre las fibras colágenas aumentando la rigidez en las 200 micras anteriores del estroma corneal. Clásicamente se define progresión como

el aumento en 1 dioptría prismática en la queratometría máxima (Kmax) en un año de seguimiento<sup>2</sup>, pero de igual forma cada vez existe más evidencia para indicar 18 años al momento del diagnóstico<sup>3</sup>.

La técnica original fue publicada el año 2003 por un grupo de investigadores de la Universidad de Dresden y hasta la fecha es el procedimiento de elección para detener la progresión del Queratocono. Luego de la desepitelización de los 8 mm centrales, se aplica 1 gota de Riboflavina cada 5 minutos por 30 minutos y luego de la misma forma en conjunto con la aplicación de Luz UVA con una irradiancia de 3 mW/cm<sup>2</sup>. 4.

## MÉTODO

Estudio retrospectivo observacional, se seleccionaron pacientes con diagnóstico de ectasia corneal sometidos a CXL Corneal según protocolo de Dresden, que contaban con evaluación clínica y topográfica previa y al menos 12 meses posterior al procedimiento, una paquimetría ultrasónica de al menos 450 micras de espesor y sin otro procedimiento oftalmológico previo.

Se registraron variables demográficas, tiempo de seguimiento, AVMC y eventuales complicaciones del procedimiento. Dentro de los datos topográficos se registraron las Kmax y Kmedias.

## RESULTADOS

En total 21 (26 ojos) pacientes cumplieron con los criterios de inclusión, con una edad promedio de  $25.6 \pm 6$  años, rango 13-34 años. El seguimiento promedio fue  $25.6 \pm 6$  meses, rango de 12-74 meses. Del total de pacientes en estudios 17 fueron sometidos a CXL por Queratocono y 4 Ectasia Post Lasik. En 5 ocasiones el procedimiento se realizó bilateralmente. En relación a la topografía, al fin del seguimiento se redujo la Kmax de 43.6 D a 42.7 D y Kmedia de 42.4 D a 40.6 D (Gráfico 1). Se logró una estabilización de las queratometrías en el 92.3% de los casos, solo en 2 de ellos las queratometrías progresaron y se produce una baja de la AVMC luego del CXL. No se registraron complicaciones atribuibles al procedimiento.

## DISCUSIÓN

El tratamiento precoz de las Ectasias Corneales, ya sea Queratocono o Ectasia post LASIK, mediante CXL-Corneal ha demostrado ser una herramienta segura y efectiva en detener su progresión. La mayoría de los estudios muestran resultados favorables incluso a 10 años de seguimiento. En esta serie con un seguimiento promedio de 2 años, el CXL-Corneal como tratamiento para detener la progresión de las Ectasias Corneales, demostró ser una técnica segura y efectiva, con estabilización de las queratometrías en el 92.3% de los casos. La tasa de complicaciones reportadas en la literatura es del 1 al 3%, la mayoría atribuida a la desepitelización corneal previa a la instalación de la Riboflavina<sup>5</sup>. Recientemente se han publicado variantes a la técnica original manteniendo el epitelio corneal in situ o aumentando la irradiancia de luz UV A para disminuir el tiempo total del procedimiento con resultados prometedores a corto plazo, pero aún están pendiente estudios a largo plazo que avalen las diferentes técnicas al protocolo de Dresden original<sup>6</sup>.

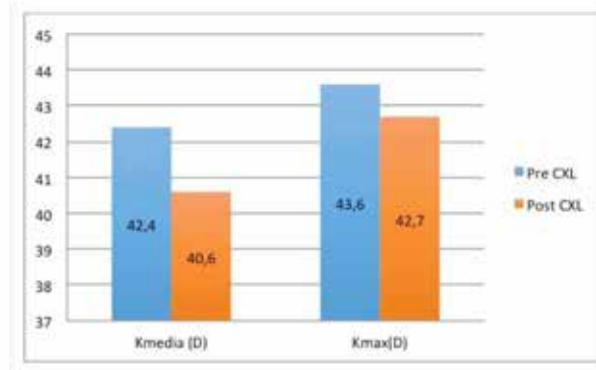


Gráfico 1.

**REFERENCIAS BIBLIOGRÁFICAS**

1. [Raiskup F, Theuring A, Pillunat LE, Spoerl E. Corneal collagen crosslinking with riboflavin and ultraviolet-A light in progressive keratoconus: ten-year results. J Cataract Refract Surg \[Internet\] 2015 \[citado 2 junio 2018\]; 41\(1\): 41-6. Disponible en: <https://www.ncbi.nlm.nih.gov/pubmed/25532633>](https://www.ncbi.nlm.nih.gov/pubmed/25532633)
  
2. [Mastropasqua L. Collagen cross-linking: when and how? A review of the state of the art of the technique and new perspectives. Eye Vis \(Lond\) \[Internet\] 2015 \[citado 2 junio 2018\]; 2:19. Disponible en <https://www.ncbi.nlm.nih.gov/pmc/articles/PMC4675057>](https://www.ncbi.nlm.nih.gov/pmc/articles/PMC4675057)
  
3. [Godefrooij DA, Soeters N, Imhof SM, Wisse RP. Corneal Cross-Linking for Pediatric Keratoconus: Long-Term Results. Cornea \[Internet\]. 2016 \[citado 2 junio 2018\]; 35\(7\): 954-958. Disponible en <https://www.ncbi.nlm.nih.gov/pubmed/27027921>](https://www.ncbi.nlm.nih.gov/pubmed/27027921)
  
4. [Wollensak G, Spoerl E, Seiler T. Riboflavin/ultraviolet-a-induced collagen crosslinking for the treatment of keratoconus. Am J Ophthalmol \[Internet\]. 2003 \[citado 2 junio 2018\]; 135\(5\):620-627. Disponible en <https://www.ncbi.nlm.nih.gov/pubmed/12719068>](https://www.ncbi.nlm.nih.gov/pubmed/12719068)
  
5. [Kolli S, Aslanides IM. Safety and efficacy of collagen crosslinking for the treatment of keratoconus. Expert Opin Drug Saf \[Internet\]. 2010 \[citado 1 junio 2018\]; 9\(6\):949-957. Disponible en <https://www.ncbi.nlm.nih.gov/pubmed/20524791>](https://www.ncbi.nlm.nih.gov/pubmed/20524791)
  
- 6 [Wen D, Song B Comparison of Epithelium-Off Versus Transepithelial Corneal Collagen Cross-Linking for Keratoconus: A Systematic Review and Meta-Analysis. \[Internet\].2018 \[citado 22 julio 2018\]; \(8\):1018-1024. Disponible en <https://www.ncbi.nlm.nih.gov/pubmed/29847492>](https://www.ncbi.nlm.nih.gov/pubmed/29847492)



# COMPLICACIONES DE IMPLANTES ORBITARIOS EN PACIENTES ENUCLEADOS POR RETINOBLASTOMA: COMPARACIÓN DE 2 TÉCNICAS EN UN CENTRO DE REFERENCIA NACIONAL.

Manuel Valenzuela Romo <sup>(1)</sup>, Angélica Becerra Reus <sup>(2)</sup>, Juan Pablo López Garín <sup>(3)</sup>, Militza González Narbona <sup>(3)</sup>

(1) Residente Oftalmología, Hospital del Salvador.

(2) Oftalmóloga Pediatra Hospital Regional de Temuco.

(3) Oftalmólogo Pediatra Hospital Luis Calvo Mackenna (HLCM).

2. Aportes Financieros: No existieron aportes financieros de instituciones ni personas naturales.

3. Intereses de autores: Ninguno de los autores declara tener intereses en conflicto con el trabajo presentado.

4. Correspondencia: Dr. Juan Pablo López Garín – mail: jpablolopezg@hotmail.com

## RESUMEN

**PROPÓSITO:** Comparar las complicaciones observadas en niños enucleados en el Hospital Luis Calvo Mackenna (HLCM) con 2 técnicas quirúrgicas.

**PACIENTES Y MÉTODO:** Revisión retrospectiva de niños enucleados por Retinoblastoma (RB) en el HLCM entre 1999 y 2015 con implante orbitario de polimetilmetacrilato con recubrimiento de malla de vicryl 4-0 (CM) y sin recubrimiento (SM), comparando complicaciones y factores asociados mediante test ANOVA, considerando significancia estadística un  $p < 0,05$ .

**RESULTADOS:** 80 pacientes enucleados (7,5% bilateralmente) a una edad promedio de 2,33 años, 62% sexo masculino. 61,6% tenía RB bilateral. 72,2% recibió quimioterapia sistémica (QT) y 26% radioterapia externa (RT). En el 15% se utilizó la técnica CM y en el 85% la técnica SM. El seguimiento postoperatorio fue 4,76 años. 17 procedimientos (19,7%) presentaron complicaciones, destacando granulomas (29,41%), migración (23,53%) y extrusión (11,76%). El número de complicaciones con cada técnica no difirió significativamente ( $P=0.202$ ) ni se asoció con exposición a QT o RT.

## ABSTRACT

**PURPOSE:** To compare the complications observed in enucleated children at the Luis Calvo Mackenna Hospital (HLCM) with 2 surgical techniques.

**PATIENTS AND METHOD:** Retrospective review of children enucleated by Retinoblastoma (RB) in the HLCM between 1999 and 2015 with polymethylmethacrylate orbital implant, coated (CM) and uncoated (SM) with 4-0 vicryl mesh, comparing complications and associated factors by ANOVA test, considering statistical significance,  $p < 0.05$ .

**RESULTS:** 80 patients enucleated (7.5% bilaterally) at an average age of 2.33 years old, 62% was male. 61.6% had bilateral RB. 72.2% received systemic chemotherapy (QT) and 26% external radiotherapy (RT). In 15% the CM technique was used and in 85% the SM technique. The postoperative follow-up was 4.76 years. 17 procedures (19.7%) presented complications, highlighting granuloma (29.41%), migration (23.53%) and extrusion (11.76%). The number of complications with each technique did not differ significantly ( $P=0.202$ ) nor was it associated with exposure to QT or RT.

## PROPÓSITO

Conocer la incidencia de complicaciones del implante orbitario en los pacientes enucleados por retinoblastoma (RB) en el Hospital Luis Calvo Mackenna (HLCM) entre los años 1999 y 2015.

Comparar la incidencia de complicaciones del implante orbitario entre dos técnicas quirúrgicas específicas, con y sin malla de poliglactina.

Comparar la incidencia de complicaciones entre pacientes sometidos a radioterapia y/o quimioterapia versus a aquellos que no la recibieron.

## INTRODUCCIÓN

El retinoblastoma es el tumor intraocular primario maligno más frecuente en niños<sup>1</sup>. La tasa de mortalidad varía enormemente según la región del mundo donde se evalúe, desde un 3 a 5% en Japón, Europa y América del Norte, un 20% en América Latina y el Caribe, 39% en Asia (sin considerar a Japón), y hasta 70% en África. Aproximadamente 3.001 a 3.376 niños mueren anualmente en el mundo por retinoblastoma<sup>2</sup>.

El manejo del RB es complejo y depende de muchos factores, incluyendo la lateralidad del tumor, la afectación macular, el tamaño del tumor, la presencia de siembra vítrea o subretinal y la relación del tumor con los tejidos circundantes<sup>2</sup>. La enucleación continúa siendo el enfoque preferido para el RB avanzado, sobre todo en los casos que es unilateral<sup>2</sup>. Factores de mal pronóstico incluyen una longitud del nervio óptico de menos de 5 mm en la enucleación y el compromiso del nervio óptico<sup>4</sup>.

Se ha realizado un estudio para conocer las técnicas de enucleación de RB en diferentes centros del mundo<sup>6</sup> que muestra una gran diferencia en los tipos de implantes utilizados y las técnicas de enucleación en pacientes con RB. No existe un consenso respecto de cuál sería el mejor material para implante ni la mejor técnica para este procedimiento<sup>6</sup>.

Los últimos años el Hospital Calvo Mackenna ha utilizado una nueva técnica utilizando sobre el implante una malla de Poliglactina 910 (vicryl 4-0), que se encuentra disponible en la mayoría de los hospitales, es barata y fácil de usar<sup>7</sup>, por lo tanto una técnica que puede ser muy reproducible. Muchos cirujanos han evitado su uso debido a la creencia de que la malla de vicryl 4-0 se asocian con una alta tasa de exposición<sup>7</sup>, sin embargo, esta situación no ha sido reportada en la literatura internacional. Por el contrario, a pesar de que los estudios disponibles no son numerosos, estos destacan por presentar baja tasa de complicaciones<sup>5</sup> en relación al uso de la malla de vicryl 4-0. Por todo lo anterior, es muy importante conocer las complicaciones de esta nueva técnica en el Hospital Calvo Mackenna, comparándola con lo realizado anteriormente.

## PACIENTES Y MÉTODO

Se llevó a cabo una revisión retrospectiva de las fichas clínicas de una serie de niños que fueron sometidos a enucleación por retinoblastoma entre los años 1999 y 2015 en el Servicio de Oftalmología del HLCM. Para cada paciente se consignó antecedentes generales (género, lateralidad y etapa de la enfermedad, edad al momento del diagnóstico y de la enucleación), tratamientos coadyuvantes (quimioterapia y radioterapia), la técnica empleada en la enucleación (con o sin malla de vicryl), tipo, tamaño y las complicaciones postoperatorias de los implantes, tales como extrusión o migración del implante, dehiscencia de sutura, ptosis, granuloma, infección, entre otras.

Se calculó promedios e intervalos de confianza para cada variable y se realizó test de ANOVA (análisis de varianza) para comparar los distintos grupos y su asociación con cada variable (Stata 12.0, Statacorp), considerando los resultados como estadísticamente significativos cuando el valor p fue menor a 0,05.

## RESULTADOS

De un total de 80 pacientes que cumplieron con los registros adecuados un 61,6% presentó RB unilateral y un 38,4% bilateral; en cuanto a género un 62% fueron hombres y 38% mujeres; un 7,5% (6) fueron enucleados bilateralmente,

mientras que un 92,5% (74) de manera unilateral, totalizando 86 ojos enucleados. La edad promedio al momento del diagnóstico fue de 1,89 años DE 1,72 años, la edad promedio al momento de la enucleación fue 2,33 años DE 1,72 años (0,14 – 8,96); el 72,2% fue sometido a quimioterapia (QT) y un 26% a radioterapia (RT). En un 15,8% (12) se utilizó la técnica con malla de vicryl y en 84,2% (64) sin malla de vicryl; el 84,38% de los implantes fueron de 20 mm de diámetro, el 12,5% fueron de 18 mm y el restante de 16 mm. Posterior a la enucleación el promedio de seguimiento fue de 4,76 años DE 3,68 (0,09 – 14,42).

Las complicaciones afectaron a 17 ojos (19,7%), entre las que se encuentran el granuloma 29,41% (5), migración del implante 23,53% (4), extrusión del implante 11,76% (2), imposibilidad de adaptar prótesis 11,76% (2), ptosis 11,76% (2), quiste intraorbitario 5,88% (1), celulitis orbitaria 5,88% (1) y dehiscencia de sutura 5,88% (1). No se observaron asociaciones estadísticamente significativas entre la presencia de complicaciones y el uso o no de malla de vicryl (16,66% vs 22,05%,  $p=0,202$ ), el tamaño del implante, ni la exposición a QT o RT, sin embargo, este último grupo mostró una tendencia a una mayor tasa de complicaciones, 31,8% vs 16,7% con un  $p=0,13$ .

El tiempo entre la enucleación y la aparición de las complicaciones fue en promedio 1,65 años DE 2,46 (0 – 9,74 años).

## DISCUSIÓN

En la actualidad no está definida cual es la mejor técnica de enucleación y los estudios que evalúan los beneficios o perjuicios del uso de malla de vicryl son escasos en la literatura internacional.

En relación a los resultados descriptivos, destaca una prevalencia de aproximadamente 60% de pacientes afectados unilateralmente, lo cual concuerda con lo descrito internacionalmente, sin embargo, una mayor proporción de hombres no ha sido descrito<sup>2</sup>. La edad promedio al momento

del diagnóstico se encuentra dentro de lo esperado y un seguimiento promedio de 4,76 años es importante para poder validar las tasas de complicaciones encontradas.

Las complicaciones más frecuentes fueron aquellas relacionadas con el desplazamiento del implante y con la reacción inflamatoria que éste generó, sin embargo, el tamaño del mismo no estuvo asociado estadísticamente a una mayor tasa de complicaciones y, las diferencias asociadas al material implantado no pudo ser evaluado, ya que prácticamente el 100% de los implantes fue de polimetilmetacrilato (PMMA).

En el grupo de pacientes enucleados mediante la técnica con malla de vicryl la tasa de complicaciones fue menor que en el grupo con la técnica sin malla, sin embargo, esta diferencia no fue estadísticamente significativa ( $p=0,202$ ). No obstante lo anterior, debe tenerse en cuenta que las enucleaciones en las que se utilizó malla de vicryl fueron notablemente inferior en número comparadas con aquellas en las que no se utilizó malla (15,8% vs 84,2%). Por lo anterior, nuestro estudio no ha sido capaz de definir superioridad de una técnica por sobre la otra.

A diferencia del grupo de pacientes sometidos a QT, en el que la tasa de complicaciones fue similar a quienes no la recibieron, se logró evidenciar una leve tendencia a presentar una mayor tasa de complicaciones en el grupo de pacientes sometidos a RT, sin embargo, esta diferencia no fue estadísticamente significativa.

Una de las fortalezas de nuestro estudio es que representa el primer estudio en evaluar las complicaciones asociadas a implantes orbitarios en nuestro país y que son escasos los estudios publicados en la literatura internacional, asociados al RB. Igualmente, cabe destacar que es un estudio con un importante número de casos, tomando en cuenta la prevalencia del RB en la población general.

Al ser, el nuestro, un estudio retrospectivo presenta limitaciones importantes, tales como registros incompletos o ausentes en las fichas analizadas, lo cual restringe la

posibilidad de incluir a todos los pacientes en el análisis de las variables. De esta misma manera, no es posible dejar al azar que intervención se realiza, por lo que puede existir algún sesgo no advertido. Por último, debido a que las técnicas con y sin malla fueron utilizadas, predominantemente en periodos distintos, las diferencias encontradas podrían atribuirse a factores distintos de los analizados, toda vez que otros factores pueden haber cambiado en el tiempo.

## REFERENCIAS BIBLIOGRÁFICAS

1. Choi YJ, Park C, Jin HC, et al. Outcome of smooth surface tunnel porous polyethylene orbital implants (Medpor SST) in children with retinoblastoma. *Br J Ophthalmol*. 2013;97(12):1530-1533.
2. Shields CL, Shields J a. Retinoblastoma management: advances in enucleation, intravenous chemoreduction, and intra-arterial chemotherapy. *Curr Opin Ophthalmol*. 2010;21(3):203-212.
3. Marx DP, Vagefi MR, Bearden WH, Anderson RL, Yen MT. The quasi-integrated porous polyethylene implant in pediatric patients enucleated for retinoblastoma. *Orbit*. 2008;27(6):403-406.
4. Schiedler V, Dubovy SR, Murray TG. Snare technique for enucleation of eyes with advanced retinoblastoma. *Arch Ophthalmol*. 2007;125(5):680-683.
5. Lee V, Subak-Sharpe I, Hungerford JL, Davies NP, Logani S. Exposure of primary orbital implants in postenucleation retinoblastoma patients. *Ophthalmology*. 2000;107(5):940-946.
6. Mourits DL, Hartong DT, Bosscha MI, Kloos RJHM, Moll AC. Worldwide enucleation techniques and materials for treatment of retinoblastoma: An international survey. *PLoS One*. 2015;10(3):1-10.
7. Jordan D, Klapper S, Gilberg S. The use of vicryl mesh in 200 porous orbital implants: a technique with few exposures. *Ophthal Plast Reconstr Surg*. 2003;19(1):53-61.

# PERFIL EPIDEMIOLÓGICO Y ANATOMOPATOLÓGICO DE TUMORES PALPEBRALES EN EL HOSPITAL SAN JUAN DE DIOS DURANTE EL PERIODO 2005-2017

*Dr. Sergio Ardiles Cáceres<sup>1</sup>; Dr. Patricio Villaseca Gutiérrez<sup>2</sup>; Dr. Rodrigo Candia Chamorro<sup>2</sup>; Dra. Ingrid Muñoz López<sup>3</sup>; Dr. Pablo Pérez Flores<sup>3</sup>; Dr. Cristian Cumsille Ubago<sup>3</sup>  
Oftalmólogo Hospital de Illapel<sup>1</sup>; Residente de Oftalmología Hospital San Juan de Dios<sup>2</sup>; Oftalmólogo Hospital San Juan de Dios<sup>3</sup>.*

## RESUMEN

**INTRODUCCIÓN:** Los párpados pueden verse afectados por gran variedad de tumores, tanto benignos como malignos. El SSMOC carece de estadísticas locales acerca de datos clínicos, epidemiológicos y anatomopatológico sobre dichas patologías, situación que restringe la programación y planificación de estrategias para su enfrentamiento. **Objetivo:** Definir el perfil de Tumores palpebrales en el Hospital San Juan de Dios durante los años 2005 a 2017. **Material y Método:** El estudio es de tipo descriptivo retrospectivo. **Resultados:** Se revisaron un total de 245 biopsias, un 70,2% correspondieron a tumores benignos y un 29,8% a tumores malignos. Dentro de los tumores malignos un 87,7%, correspondió a Carcinoma Basocelular, 8,2% a Carcinoma Escamoso y 2,7% a Melanoma Maligno.

**DISCUSIÓN:** La caracterización de los tumores palpebrales fue similar a lo descrito en la literatura, sin embargo la incidencia de dichas patologías fue menor a lo observado internacionalmente.

## SUMMARY

**Introduction:** The eyelids can be affected by a great variety of tumors, both benign and malignant. The SSMOC lacks local statistics about clinical, epidemiological and pathological data on these pathologies, a situation that restricts the programming and planning of strategies for their

confrontation.

**OBJECTIVE:** To define the profile of palpebral tumors in the San Juan de Dios Hospital during the years 2005 to 2017.

**MATERIAL AND METHOD:** The study is of a retrospective descriptive type. **Results:** A total of 245 biopsies were reviewed, 70.2% corresponded to benign tumors and 29.8% to malignant tumors. Among malignant tumors, 87.7% corresponded to basal cell carcinoma, 8.2% to squamous cell carcinoma and 2.7% to malignant melanoma.

**DISCUSSION:** The characterization of palpebral tumors was similar to that described in the literature, however the incidence of these pathologies was lower than that observed internationally.

## INTRODUCCIÓN

Los párpados pueden verse afectados por gran variedad de tumores. El origen de estos tumores puede estar tanto en la piel, como en las estructuras glandulares especializadas, los folículos pilosos o en los tejidos más profundos. Su aspecto clínico puede orientar tanto en el tipo de tumor como de su condición, sin embargo siempre es necesario realizar una biopsia para establecer el diagnóstico definitivo (1,2). Se estima que un 80 % de los tumores malignos palpebrales

corresponden a Carcinoma Basocelular (CBC), correspondiendo estos al 10% de todos los CBC (3,4).

El centro de referencia de los pacientes con dichas patologías pertenecientes al Servicio de Salud Metropolitano Occidente (SSMOc) es el Departamento de Oculoplástica del Servicio de Oftalmología del Hospital San Juan de Dios, brindando una cobertura a 1.146.285 habitantes.

El SSMOc carece de estadísticas locales acerca de datos clínicos, epidemiológicos y anatomopatológico sobre dichas patologías, situación que restringe la programación y planificación de estrategias para su enfrentamiento.

## OBJETIVO

Definir el perfil epidemiológico y anatomopatológico de Tumores palpebrales en el Hospital San Juan de Dios durante los años 2005 a 2017.

## MATERIAL Y MÉTODO

El presente estudio es de tipo descriptivo retrospectivo. El periodo de estudio es del año 2005 al 2017. La información se obtuvo de los registros históricos existentes en el Servicio de Anatomía Patológica del Hospital San Juan de Dios, previa autorización por parte del Comité de Ética del SSMOc. La tabulación de datos fue realizada en Excel 2016 y el análisis de datos en Stata 12.0. Para comparar promedios de los distintos grupos se utilizó prueba estadística de T de Student (t-test).

## RESULTADOS

Se revisaron un total de 245 biopsias correspondientes al 100% de las biopsias tomadas en el Hospital San Juan de Dios durante el periodo 2005-2017. Un 70,2% correspondieron a tumores benignos y un 29,8% a tumores malignos, con una diferencia estadísticamente significativa en el promedio de edades de ambos grupos (Tabla n° 1).

Tumor	n	%	Edad
Benignos	172	70,2 %	45.2 ± 22.7
Malignos	73	29.8 %	65.1 ± 16.9

Tabla n°1. Diferencia etaria entre tumores benignos y malignos

$P < 0,001$

La diversidad de tumores benignos fue amplia, destacando un 40% correspondientes a nevos, granulomas piógenos e hidrocistomas (Tabla n° 2).

Tumor	n	%
Nevo	34	19,8%
Granuloma piógeno	20	11,6%
Hidrocistoma	17	9,9%
Queratosis Seborreica	12	7,0%
Chalazion	8	4,7%
Hemangioma capilar	8	4,7%
Papiloma fibroepitelial	6	3,5%
Quiste de inclusión epitelial	6	3,5%
Quiste folicular	6	3,5%

Tabla n° 2. Distribución porcentual de tumores benignos.

Dentro de los tumores malignos un 87,7%, correspondió a Carcinoma Basocelular, 8,2% a Carcinoma Escamoso y 2,7% a Melanoma Maligno; si bien estos grupos presentaron una diferencia etaria, esta no fue estadísticamente significativa (Tabla n° 3).

Tumor	Edad promedio	n	%
Carcinoma Basocelular	63.3 ± 17.1	64	87,7%
Carcinoma Escamoso	75.3 ± 10.4	6	8,2%
Melanoma Maligno	84.5 ± 0.7	2	2,7%
Carcinoma Sebáceo	74	1	1,4%

Tabla n° 3. Distribución porcentual de Tumores malignos

La incidencia del CBC se duplicó durante los años 2008-2013 con respecto al resto de los años estudiados (Tabla n° 4).

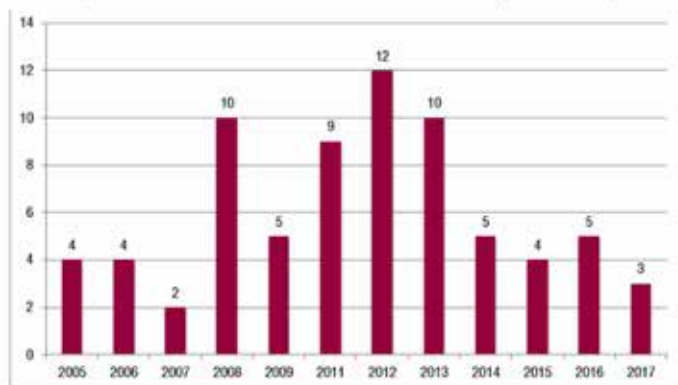


Tabla n°4. Perfil cronológico del Carcinoma Basocelular (número de casos/año)

La edad promedio del diagnóstico del Carcinoma Basocelular fue de  $63.3 \pm 17.1$  años, su principal ubicación fue el párpado inferior (88%), seguido del párpado superior (10%) y posteriormente el canto medial (2%). Un 23,5% presentó márgenes positivos y un 76,6% negativos, no existiendo diferencias etarias estadísticamente significativas.

Borde	%	Edad
Positivos	23,5%	$63.0 \pm 16.4$
Negativos	76,6%	$64.4 \pm 20.0$

Tabla n° 5. CBC: bordes quirúrgicos y edad promedio

## DISCUSIÓN

La caracterización de los tumores palpebrales fue similar a lo descrito en la literatura, sin embargo la incidencia de dichas patologías fue menor a lo observado internacionalmente (1,5). Dicha situación podría explicarse por subdiagnóstico o a una variedad semántica al momento del registro en otras especialidades.

Se plantea la realización de protocolos de derivación y manejo para mejorar el diagnóstico y acceso oportuno al tratamiento, implementación del sistema de Telemedicina a nivel de atención primaria, acompañado de aumento de horas de subespecialista y una mayor disponibilidad de pabellón.

## BIBLIOGRAFÍA

1. Obata H, Aoki Y, Kubota S, Kanai N, Tsuru T.: Incidence of benign and malignant lesions of eyelid and conjunctival tumors. *Nihon Ganka Gakkai Zasshi*. 2005; 109(9):573-579.
2. Grawfor JB. Neoplastic and inflammatory tumors of the eyelids. Philadelphia: Lippincott, Raven, 1998.
3. Shields CL. Basal cell carcinoma of the eyelids. *Int Ophthalmol Clin* 1993;33(3):1-4
4. Barraco, P. et al.: Traitement chirurgical des tumeurs palpebrales. *J. Fr. Ophtalmol*. 26 (2003): 92-102. 2.
5. Lindgren G, Differy BL, Larko O. Basal cell carcinoma of the eyelids and solar ultraviolet radiation exposure. *Br J Ophthalmol* 1998;82(12):1412-5.

# TIPO HISTOLÓGICO DE TUMORES MALIGNOS DE LOS PÁRPADOS OPERADOS EN EL HOSPITAL CLÍNICO DE LA UNIVERSIDAD DE CHILE

*Crescente López C., Fernanda Pérez V., Ricardo Cortez S., Yasmine Eltit S., Neil Saldías V.*

## INTRODUCCIÓN

Los tumores palpebrales son un motivo de consulta habitual en la oftalmología general. Sus síntomas son poco relevantes en la función visual, sin embargo, son notados precozmente dado que su ubicación es observada prácticamente a diario por el paciente y sus cercanos.

La mayoría de ellos suelen ser benignos, siendo malignos en cerca de un 15%. Por este motivo el reconocimiento oportuno y el adecuado enfrentamiento es crucial en el pronóstico de los pacientes. 1-9

Los factores de riesgo que se han relacionado con malignidad son: la edad, la radiación ultravioleta y la piel con baja cantidad de melanina.

Existen pocos estudios latinoamericanos sobre el comportamiento y el tipo histológico de los tumores palpebrales malignos, pese a que factores como: la alta radiación por defectos en la capa de ozono, la alta tasa de labores agrícolas y ciertos determinantes étnicos, son característicos de nuestro continente y han demostrado influir en la incidencia de los tumores palpebrales malignos. 9-13

En nuestro país se ha observado un aumento en la incidencia de los tumores de piel durante el curso de los últimos años.<sup>14</sup> Determinar la frecuencia de los tipos histológicos en los tumores palpebrales malignos de nuestra población es el desafío principal de este trabajo.

## METODOLOGÍA

Se incluyeron los pacientes que fueron tratados quirúrgicamente en el departamento de Oftalmología del Hospital Clínico de la Universidad de Chile.

Para la realización de nuestro estudio, se creó una base de datos con los pacientes que fueron operados con el diagnóstico de Tumor maligno de la piel de los párpados, atendidos en el Hospital Clínico Universidad de Chile desde el 1 abril 2007 a 31 de marzo 2017.

La información fue tabulada por los autores mediante la revisión de fichas clínicas.

Cabe destacar que el Hospital Clínico de la Universidad de Chile corresponde a un hospital universitario, que mantiene convenios con otras instituciones públicas y privadas para la resolución quirúrgica de alta complejidad.

El estudio fue conducido de acuerdo a las recomendaciones de la declaración de Helsinki, por lo que fue consultado el comité de ética del hospital, teniendo especial cuidado en el resguardo de la identidad de los pacientes.

## RESULTADOS

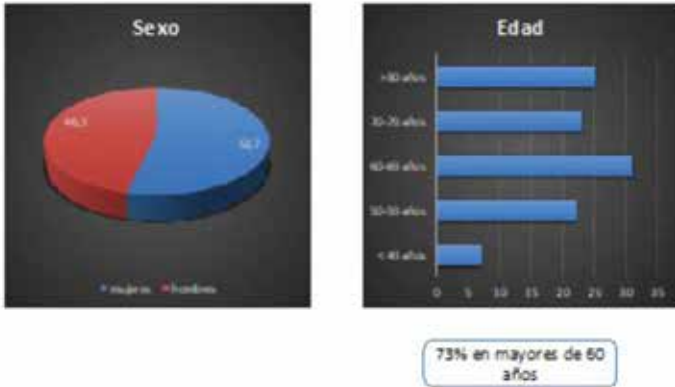
En el período estudiado en nuestro hospital, se recabaron los antecedentes de 108 pacientes intervenidos quirúrgicamente por tumores malignos de párpados.

En nuestra serie existe una distribución similar para ambos sexos, con un ligero predominio del sexo femenino de 58 pacientes (53,7%).



La edad promedio fue de 67 años (DS 13,2), sin existir una diferencia significativa en la edad de presentación entre los sexos (figura 1).

El tiempo de evolución desde la aparición del tumor hasta su cirugía fue muy variable, teniendo un promedio de 15, 2 meses (DS 19,2), con un rango de 1 mes a 5 años de evolución.



Seis pacientes fueron excluidos por presentar tumores benignos.

En 18 casos (16,6%) la biopsia intraoperatoria estuvo comprometida, de estos, 16 casos correspondió a cáncer basocelular, 1 cáncer espinocelular y 1 carcinoma de células sebáceas.

**LAS TÉCNICAS QUIRÚRGICAS UTILIZADAS FUERON LAS SIGUIENTES:**

En el párpado inferior: 38 casos (35,2%) resección en pentágono y cierre primario; 20 casos (18,5%) resección y colgajo de piel rotacional y 22 casos (20,4%) colgajo tarsoconjuntival de Hughes.

En los 102 pacientes restantes el tipo histológico fue: cáncer basocelular 86 pacientes (79,6%); carcinoma de células de Merckel 6 pacientes (5,5%); carcinoma espinocelular 4 pacientes (3,7%); carcinoma de células sebáceas 3 pacientes (2,7%); melanoma 2 pacientes (1,9%) y sarcoma indiferenciado 1 paciente (0,9%). (Figura 2)

En el párpado superior: 11 casos (10,2%) resección en pentágono y cierre primario; 4 casos (3,7%) resección y colgajo rotacional de piel y en 5 casos (4,6%) colgajo tarsoconjuntival de Cutler Beard.

Hubo un caso de carcinoma espinocelular en que se realizó una exenteración ampliada.

En 7 casos el registro fue insuficiente sobre la técnica de reconstrucción, por lo que se excluyeron del análisis.

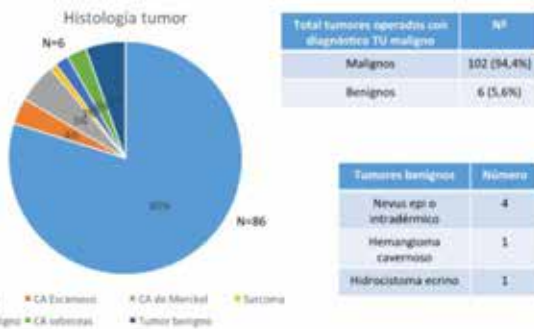
**Histología total de TU operados**

**DISCUSIÓN**

La distribución de incidencia es similar en ambos sexos. En cuanto a la edad de presentación, observamos que un 73% se produjo en pacientes mayores de 60 años, lo que sigue la tendencia mundial y representa un desafío a los programas de salud por el envejecimiento de la población. 15

En nuestro estudio el tipo histológico largamente más frecuente es el cáncer basocelular, coincidiendo con lo reportado en la literatura. 16

En cuanto al tipo de cirugía, destaca la alta frecuencia de cirugías mayores (injertos tarsoconjuntivales de Hughes y Cutler Beard), lo anterior podría estar explicado porque nuestro



hospital es un centro de derivación de otros hospitales de menor complejidad, en los que se realiza localmente las cirugías de menor complejidad, derivándose las más complejas.

Llamativamente el segundo tipo histológico en frecuencia fue el carcinoma de células de Merckel, sobre el cáncer espinocelular. Lo anterior corresponde a una novedad, que si bien podría estar explicado por el número muestral pequeño obtenido en ambos tipos histológicos, también podría estar relacionado con factores étnicos de la población estudiada (pigmentación de la piel), que resulten protectores para el cáncer espinocelular y no afecten de igual forma al carcinoma de células de Merckel. 17-25

La correlación de la biopsia rápida con la biopsia definitiva, fue errada sólo en 2 casos de los casos. Si bien hubieron 5 casos que no fue posible reconocer la estirpe celular, fueron diagnosticados como tumores malignos con bordes libres, lo que permitió mantener la conducta quirúrgica y esperar la biopsia definitiva. Lo anterior se condice con lo publicado en la literatura, particularmente en los casos de carcinoma basocelular.26-29

En el ámbito de las limitaciones de nuestro estudio, destaca que las biopsias fueron evaluadas por distintos patólogos a lo largo del tiempo en que se realizó el estudio.

A pesar de lo anterior, creemos que nuestro trabajo presenta una buena aproximación a la realidad de nuestro país, con sus particularidades étnicas y ambientales.

## BIBLIOGRAFÍA

1. Raasch B, MacLennan R, Wronski I, et al. Body site specific incidence of basal and squamous cell carcinoma in an exposed population, Townsville, Australia. *Mutat Res* 1998;422:101-6.
2. Telfer NR, Colver GB, Morton CA. British Association of Dermatologists. Guidelines for the management of basal cell carcinoma. *Br J Dermatol* 2008;159:35-48.
3. Staples MP, Elwood M, Burton RC, et al. Non-melanoma skin cancer in Australia: the 2002 national survey and trends since 1985. *Med J Aust* 2006;184:6-10.
4. Chuang TY, Popescu NA, Su WP, et al. Basal cell carcinoma. A population-based incidence study in Rochester, Minnesota. *J Am Acad Dermatol* 1990;22:413-17.
5. Bath-Hextall F, Leonardi-Bee J, Smith C, et al. Trends in incidence of skin basal cell carcinoma. Additional evidence from a UK primary care database study. *Int J Cancer* 2007;121:2105-8.
6. Lomas A, Leonardi-Bee J, Bath-Hextall F. A systematic review of worldwide incidence of nonmelanoma skin cancer. *Br J Dermatol* 2012;166:1069-80.
7. Green A. Changing patterns in incidence of non-melanoma skin cancer. *Epithelial Cell Biol* 1992;1:47-51.
8. Welch RB, Duke JR. Lesions of the lids: a statistical note. *Am J Ophthalmol* 1958;45:415-6. 2. Aurora AL, 9. Blodi FC. Lesions of the eyelids: a clinicopathologic study. *Surv Ophthalmol* 1970;15:94-104.
10. Giles GG, Marks R, Foley P. Incidence of non-melanocytic skin cancer treated in Australia. *BMJ* 1988;296:13-17.
11. Reizner GT, Chuang T-Y, Elpern DJ, et al. Basal cell carcinoma in Kauai, Hawaii: the highest documented incidence in the United States. *J Am Acad Dermatol* 1993;29:184-9
12. Gómez Cabrera CG, Toto Toloza I, Vigoa Aranguren L. Tumores de los anexos oculares. *Rev Cubana Oftalmol.* 2001 [citado 22 Oct 2013]; 14(2)
13. Sánchez F. Consideraciones sobre la capa de ozono y su relación con el cáncer de piel. *Rev Méd Chile* 2006; 134: 1185-90
14. Zemelman v, Roa J. Aumento de la incidencia del cáncer cutáneo en los hospitales públicos de la región Metropolitana (1992-1998). *Rev Dermatol Chil* 2001; 17: 180-5.
15. Xiang F, Lucas R, Hales S, et al. Incidence of nonmelanoma skin cancer in relation to ambient UV radiation in White populations, 1978-2012: empirical relationships. *JAMA Dermatol* 2014;150:1063-71.
16. Saleh GM, Desai P, Collin JRO, et al. *Br J Ophthalmol* 2017;101:209.
17. Steinman HK: *Mohs Surgical Techniques In: Gross KG, Steinman*

- HK, Rapini RP. Mohs Surgery Fundamentals and Techniques. St Louis: Mosby; 1999. p.49-72.
18. Snow SN. Techniques and indications for Mohs micrographic surgery. In Mikhail GR. Mohs Micrographic Surgery. Philadelphia, W.B: Saunders Company; 1991. p.11-60.
19. Bricca GM, Wideland D; Mohs Surgery: the full spectrum of application. In: Rigel DS, Friedman RJ, Dzubow LM, Reintgen DS, Bystryn JC, Marks R. Cancer of the skin. Philadelphia: Elsevier Saunders; 2005. 537-48.
20. Kopke LF, Tarlé R, Cernea SS. Cirurgia Micrográfica. In: Gadelha AR, Costa IMC. Cirurgia Dermatológica em Consultório. 2. ed. São Paulo: Editora Atheneu; 2009. p.813-820.
21. Cernea SS, Gontijo G, Pimentel ERA, Tarlé RG, Tassara G, Ferreira JASLB, Fernandes VMC, Bernardo WM . Indication guidelines for Mohs micrographic surgery in skin tumors. An Bras Dermatol. 2016;91(5):621-7.
22. Riesco B., Cárdenas N, Sáez V, Torres G, Gallegos I, Dassori J, Saldías N, Merckel cell carcinoma of the eyelid . A series of 5 cases and review of the literatura. Archivos de la Sociedad Española de Oftalmología 2016 Feb;91(2):56-64
23. Singh AD, Eagle RC Jr, Shields CL, Shields JA. Merkel cell carcinoma of the eyelids. Int Ophthalmol Clin. 1993;33: 11–7.
24. Abreu A, Jackson B, Velasquez K, Benavides A, Howard M. Merkel cell carcinoma versus metastatic small cell primary bronchogenic carcinoma. Our Dermatol Online. 2013;4: 64–71.
25. Hashimoto K. The ultrastructure of the skin of human embryos. X. Merkel tactile cells in the finger and nail. J Anat. 1972;111:99–120.
26. Lin HY, Cheng CY, Hsu WM, Kao WH, Chou P. Incidence of eyelid cancers in Taiwan: a 21-year review. Ophthalmology. Nov 2006;113(11):2101-7.
27. Cook BE, Jr, Bartley GB. Epidemiologic characteristics and clinical course of patients with malignant eyelid tumors in an incidence cohort in Olmsted County, Minnesota. Ophthalmology. Apr 1999;106(4):746-750.
28. Paavilainen V, Tuominen J, Pukkala E, Saari KM. Basal cell carcinoma of the eyelid in Finland during 1953-97. Acta Ophthalmol Scand. Apr 2005;83(2):215-220.
29. Deprez M, Uffer S. Clinicopathological features of eyelid skin tumors. A retrospective study of 5504 cases and review of literature. Am J Dermatopathol. May 2009;31(3):256-262.

# VIDEOS



**NOBEL TECHNIQUE FOR LENS CORTEX REMOTION BEFORE PHACOEMULSIFICATION DURING CATARACT SURGERY**

*LINK DE ACCESO* <https://vimeo.com/250502512>

**NUEVOS DETALLES Y CONCEPTOS TECNICOS PARA MEJORAR LA PHACOEMULSIFICACION**

*LINK DE ACCESO* <https://vimeo.com/187898919>