

OBJETIVOS

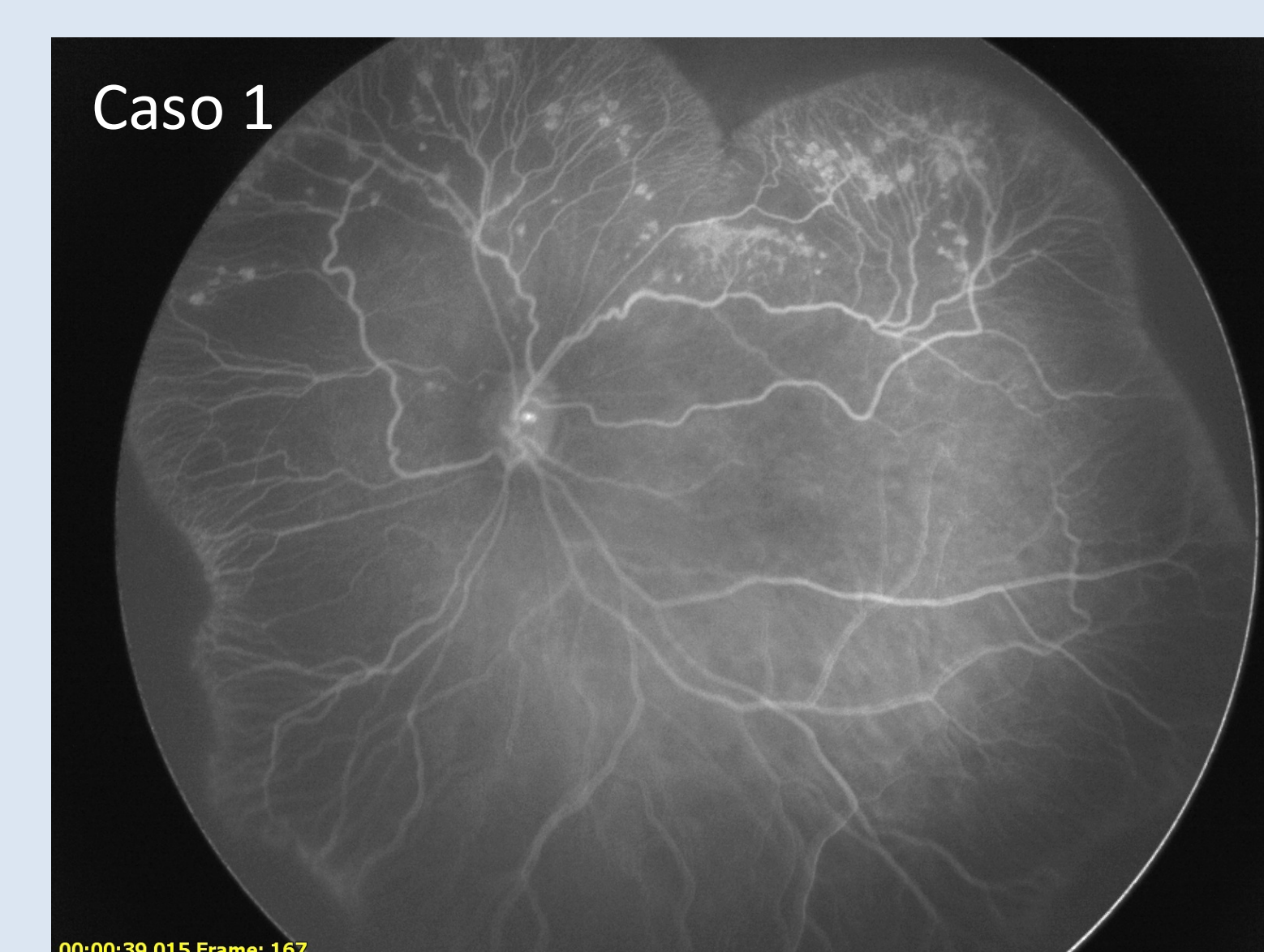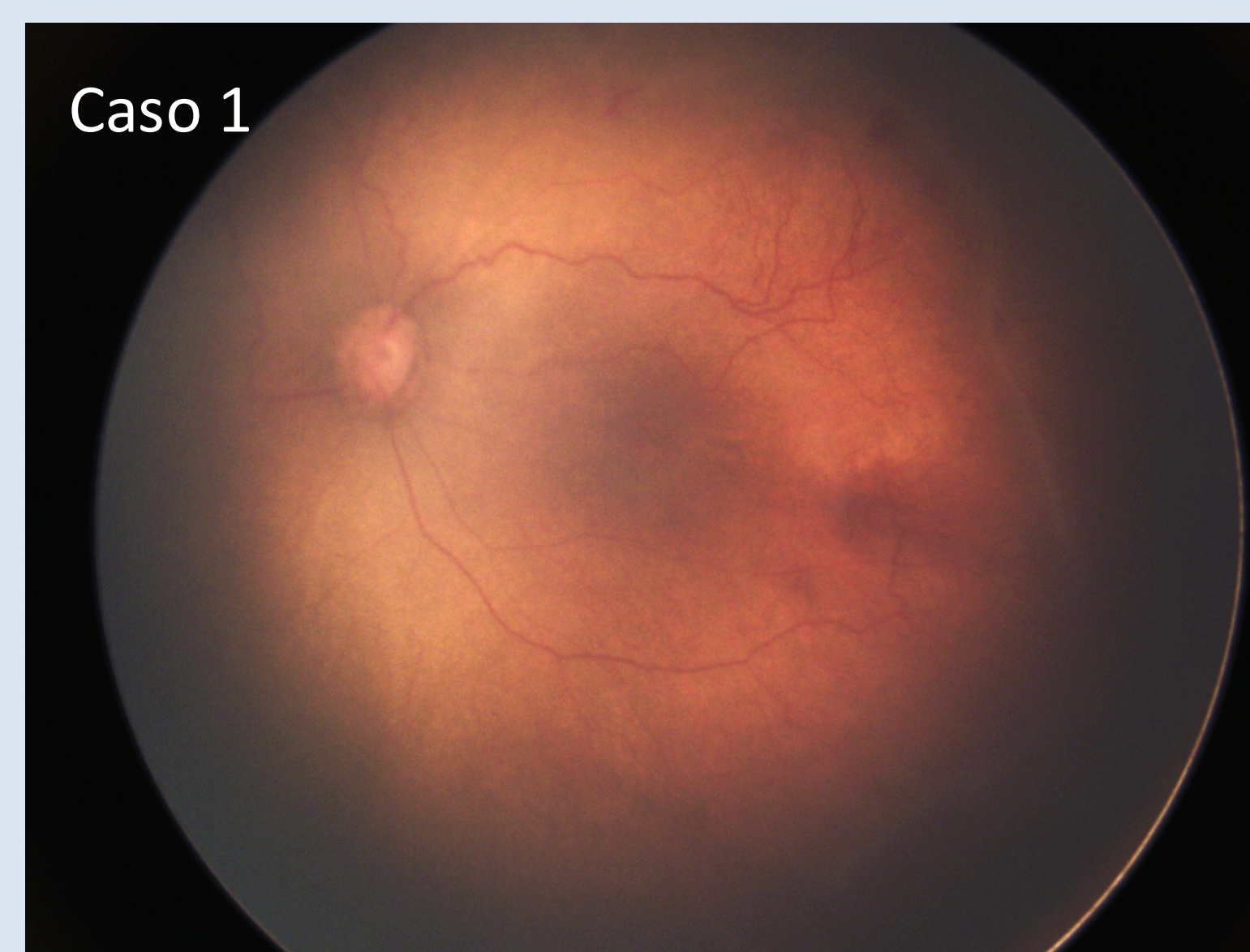Describir una serie de casos donde la angiografía por RETCAM fue decisiva en la decisión terapéutica de pacientes con patología retinal donde la clínica tiene sus limitaciones

MÉTODOS

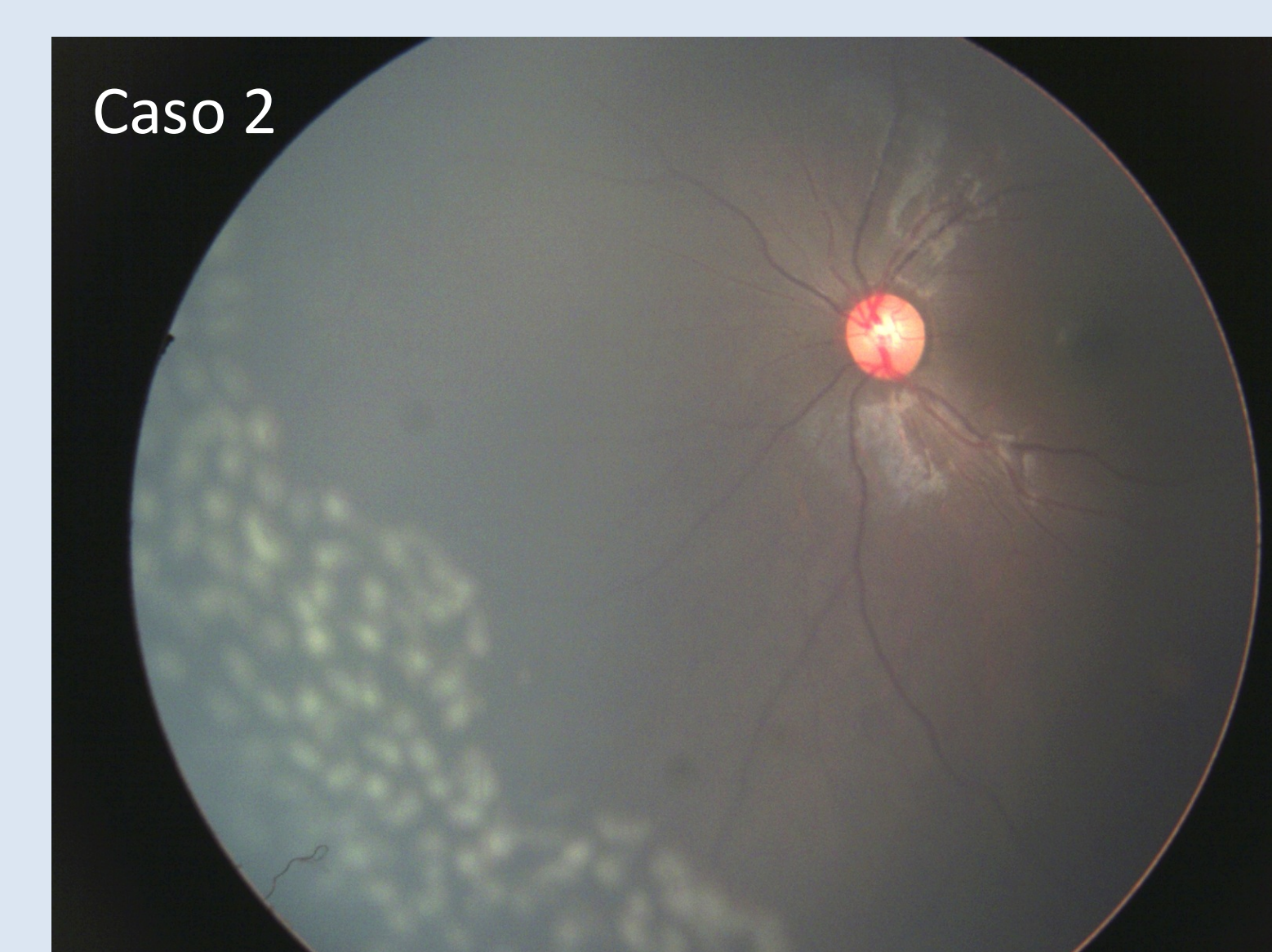
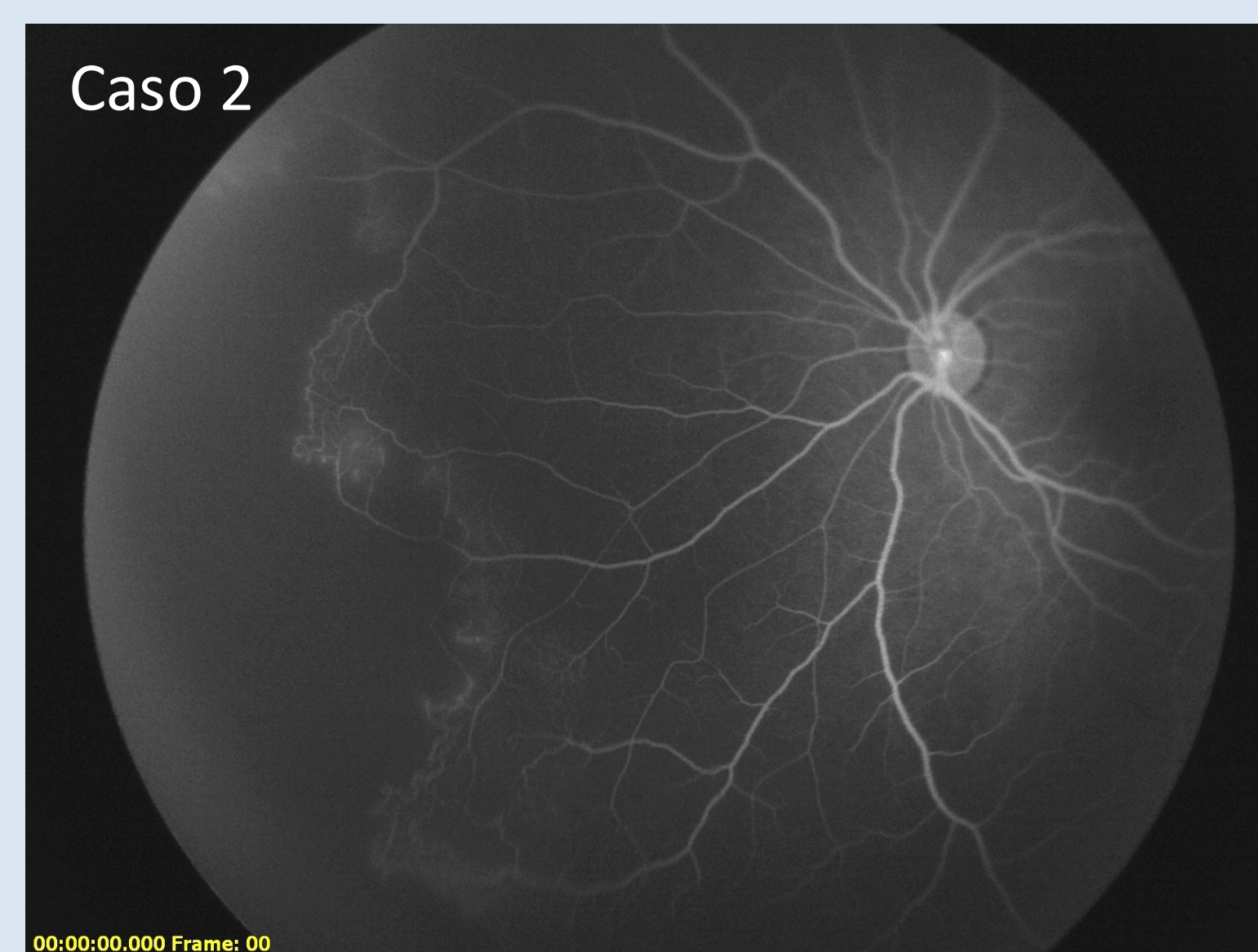
Trabajo retrospectivo, serie de casos. Se incluyeron todos los casos en los cuales el uso de angiografía por RETCAM motivó tratamiento.

RESULTADOS

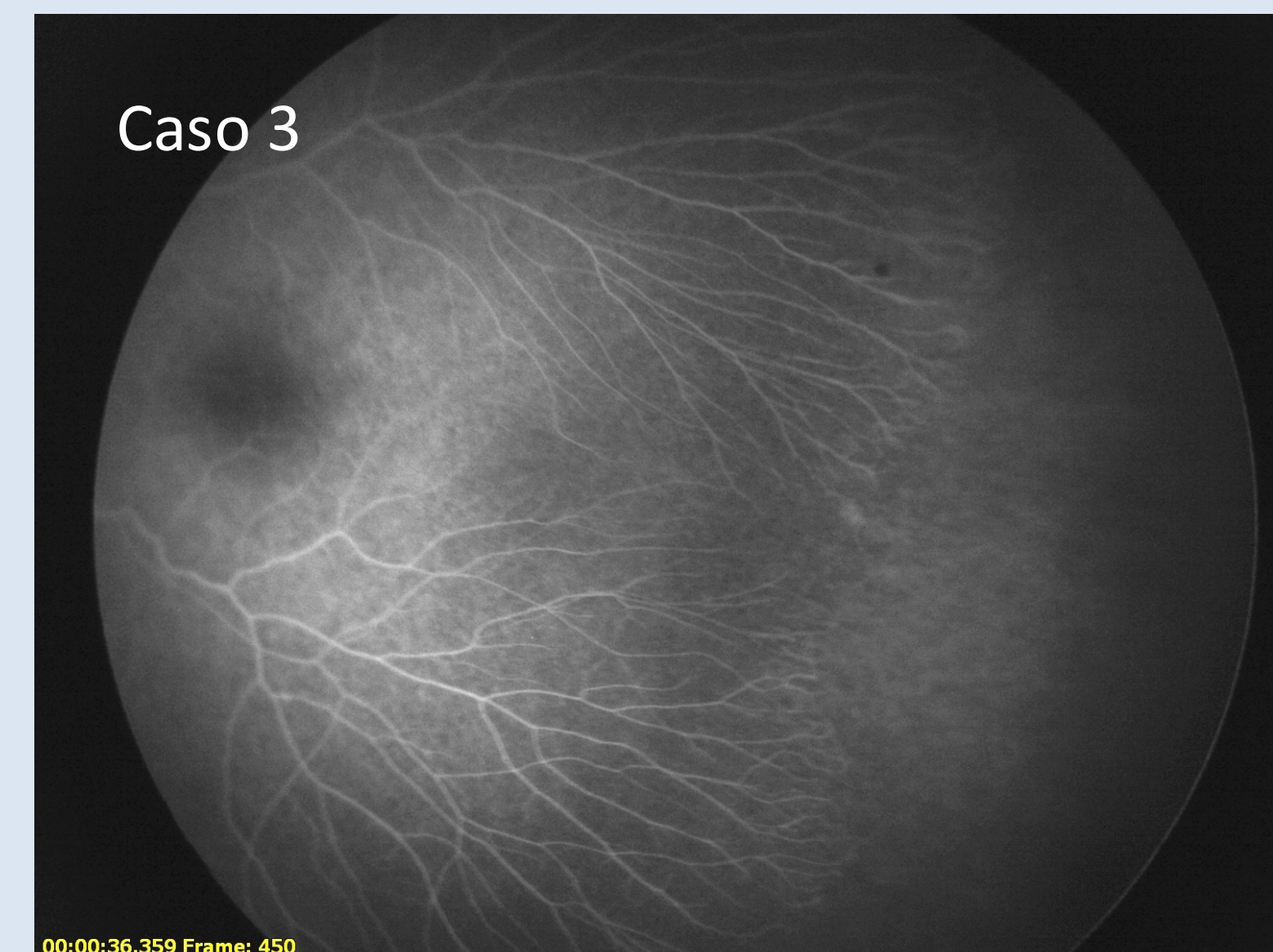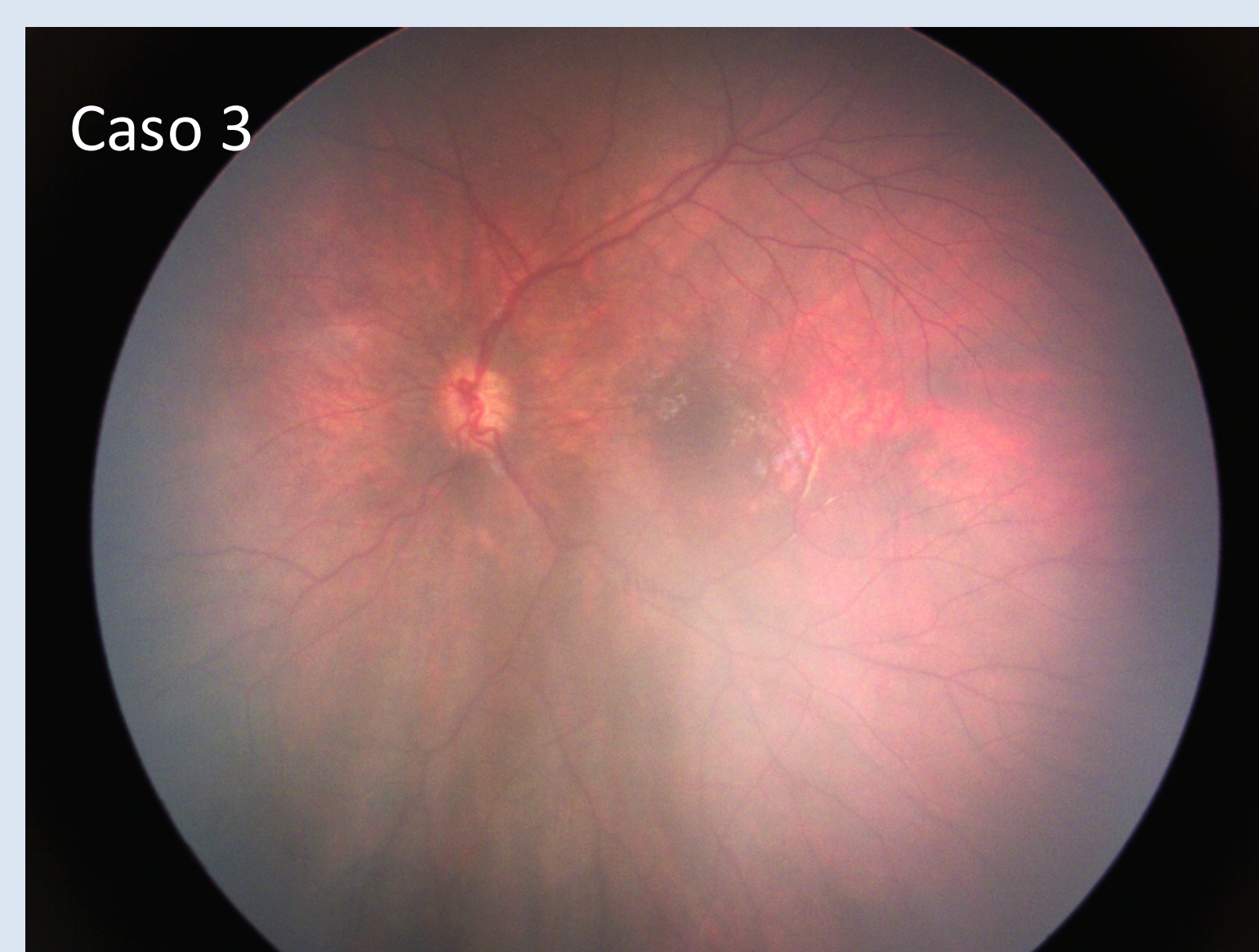
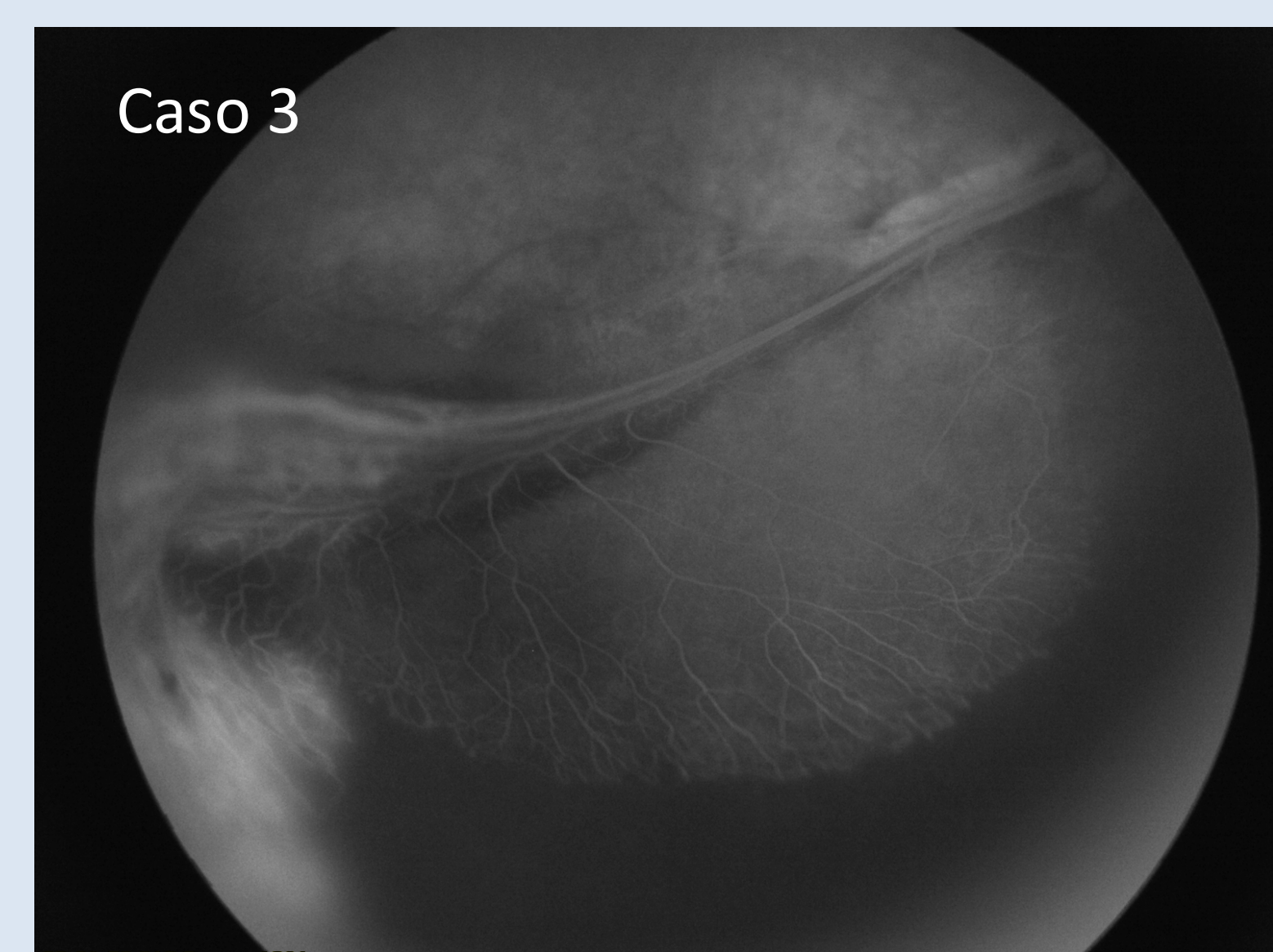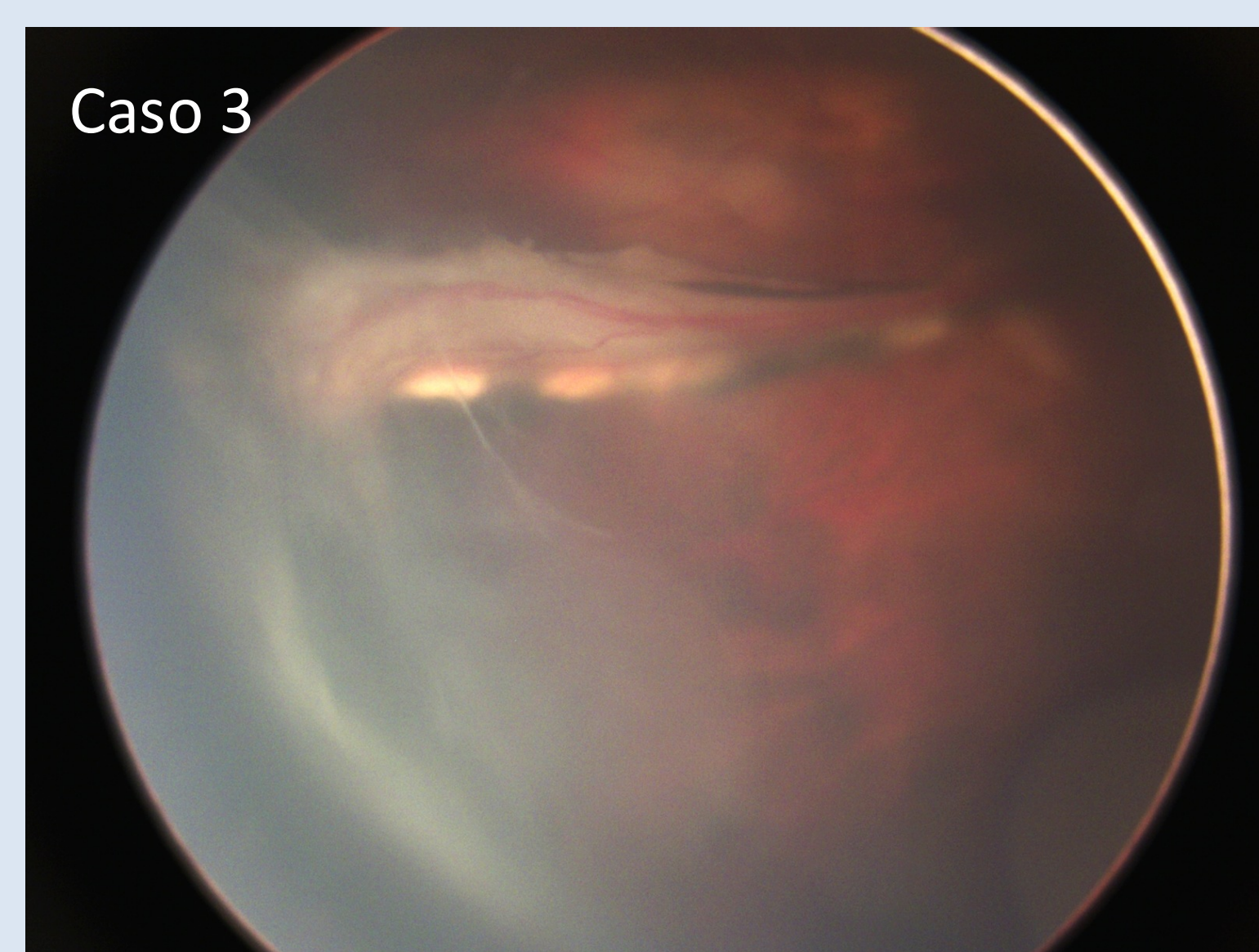
Caso 1, paciente femenino 2 meses, recién nacido de pre término 25 semanas con retinopatía del prematuro en que la angiografía permitió establecer el compromiso con Etapa 3 en Zona I, lo cual resultó en decisión de tratar con anti VEGF.



Caso 2, paciente femenino 2 años y 8 meses con incontinencia pigmenti en el cual se realizó angiografía, determinado la presencia de isquemia periférica que fue tratada con láser.



Caso 3, paciente femenino 10 meses de edad, con diagnóstico presuntivo de vitreoretinopatía exudativa familiar; ojo derecho mostraba un pliegue macular con extensión periférica temporal y desprendimiento retinal traccional. La angiografía comprobó la presencia de un stop en la vascularización periférica de ambos ojos, lo cual motivó el tratamiento bilateral. El láser pretende prevenir el desarrollo de desprendimiento de retina en el ojo menos afectado.



CONCLUSIÓN

El uso de angiografía por RETCAM es de alto impacto en toma de decisiones algunos pacientes con patología retinales **pediátricas** específicas.